



CURSO DE ODONTOLOGIA

ALBERTO PIRES TEIXEIRA

FIBROMA CEMENTO OSSIFICANTE NA MANDIBULA: relato de caso
OSSIFYING CEMENT FIBROMAIN THE MANDIBLE: case report

SALVADOR/BA

2023.2

ALBERTO PIRES TEIXEIRA

FIBROMA CEMENTO OSSIFICANTE NA MANDIBULA: relato de caso
OSSIFYING CEMENT FIBROMAIN THE MANDIBLE: case report

Artigo apresentado ao Curso de Odontologia da Escola Bahiana de Medicina e Saúde Pública como requisito parcial para obtenção do título de Cirurgião Dentista.

Orientadora, Prof.^a e Mestre: Norma Sampaio

SALVADOR/BA

2023.2

DEDICATÓRIA

Dedico esse trabalho a minha querida mãe, Iumara Pires, por ser um exemplo de mãe e de mulher para todos nós. Por estar ao meu lado em todo caminho até aqui e por toda dedicação de sempre me incentivar e mostrar o caminho certo.

Ao meu pai, Fernando Teixeira, por ser o melhor exemplo de pai e de homem que eu poderia ter, por ser meu maior motivo de inspiração, ele junto com minha mãe, são minha base.

E por último a minha família, por ser o pilar para minha formação pessoal e profissional. Amo todos vocês, obrigada por todo apoio.

AGRADECIMENTOS

A Deus, por dar-me força para alcançar esta conquista tão sonhada. Aos meus pais, por serem minha base, sem eles nada disso seria possível, eles são peças fundamentais no meu desenvolvimento pessoal e profissional.

Agradeço em especial, por todo incentivo que vocês me deram para vencer mais esta etapa e principalmente, por toda confiança depositada em mim.

Aos meus irmãos, Rafaela Fernanda, Carolina e Barbara por todo carinho e apoio dado a mim ao longo desta trajetória.

A minha avó, Maria da Conceição (Bia), por mim mostra o verdadeiro significado de ter fé, e por estar sempre ao meu lado.

As minhas tias Selma (Didi) e Lúcia (Dinda), por todo amor, carinho e cuidado que sempre tiveram para comigo.

Aos meus cunhados, Kleyton Trindade, Maikon Novaes, Matheus Ferraz e Otavio Rodovalho, pelas conversas, pelos conselhos e por toda ajuda que vocês me deram nesta caminhada.

A minha orientadora, Norma Sampaio pelos ensinamentos passados, pela amizade, por ser um exemplo de profissional a ser seguido, por ser uma grande inspiração para mim e pela brilhante orientação passada.

Ao meu primo e prof. Marcio Machionni, por todos ensinamentos passados e por ser meu maior exemplo profissional. A mestre, professora Viviane Maia Barreto, pelas sugestões e correções.

Aos amigos Felipe Campos, Antônio Cabral, Pietro Iervese e Humberto Passos pelo convívio diário, pelos conselhos dados, por todas as conversas e por sempre estarem presentes nos momentos que precisei.

À esta instituição de ensino, Escola Bahiana de Medicina e Saúde Pública, por me proporcionar um aprendizado de muita qualidade, bem como, a todos colegas de turma e aos meus mestres por todos os ensinamentos durante a graduação, que com toda certeza, levarei para vida.

Por fim, gostaria de agradecer a todos que, de alguma forma contribuíram para o meu êxito profissional. A todos vocês, meu muito obrigado!

SUMÁRIO

1. INTRODUÇÃO	08
2. RELATO DE CASO CLÍNICO	09
3. DISCUSSÃO	13
4. CONSIDERAÇÕES FINAIS	15
REFERÊNCIAS	16
ANEXOS	18
ANEXO A– PARECER DO COMITÊ DE ÉTICA	18
ANEXO B – DIRETRIZES PARA AUTORES	19
ANEXO C – ARTIGOS REFERENCIADOS	24

FIBROMA OSSIFICANTE NA MANDIBULA: relato de caso

RESUMO

O fibroma ossificante é um tumor benigno raro que afeta a região craniofacial. É diagnosticado por meio de exames clínicos, radiológicos e histopatológicos. A maioria dos casos é assintomática até que o crescimento do tumor cause aumento de volume e deformidade moderada. Problemas estéticos e oclusais são frequentes nas primeiras manifestações dessas lesões. Embora seja mais comum na mandíbula, o fibroma ossificante também pode ocorrer em outras regiões. O tratamento cirúrgico é o que apresenta melhor prognóstico apresentando baixa taxa de recorrência. Este estudo relata um caso clínico de fibroma ossificante na mandíbula, destacando suas características clínicas, radiográficas e histológicas, além de revisar a literatura atual sobre o assunto. O paciente procurou atendimento após uma radiografia panorâmica que revelou uma lesão radiolúcida entre o canino e o primeiro pré-molar do lado esquerdo da mandíbula, durante uma avaliação para tratamento ortodôntico. O tratamento escolhido foi a cirurgia enucleação (biópsia excisional), que confirmou o diagnóstico de fibroma ossificante. O paciente teve um acompanhamento pós-operatório sem complicações, confirmando o bom prognóstico e a baixa recorrência do fibroma ossificante na mandíbula.

UNITERMOS: Fibroma Ossificante; Mandíbula; Lesão Benigna; Relato de Caso.

OSSIFYING FIBROMA IN THE MANDIBLE: case report

ABSTRACT

Ossifying fibroma is a rare benign tumor that affects the craniofacial region. It is diagnosed through clinical, radiological, and histopathological examinations. Most cases are asymptomatic until the tumor growth causes swelling and moderate deformity. Esthetic and occlusal problems are common in the early manifestations of these lesions. Although more common in the mandible, ossifying fibroma can also occur in other regions. The most effective treatment is surgery (excisional biopsy), which has a good prognosis and low recurrence rate. This study reports a clinical case of ossifying fibroma in the mandible, highlighting its clinical, radiographic, and histological characteristics, in addition to reviewing the current literature on the subject. The patient sought treatment after a panoramic radiograph revealed a radiolucent lesion between the canine and the first premolar on the left side of the mandible during an evaluation for orthodontic treatment. The chosen treatment was surgery (excisional biopsy), which confirmed the diagnosis of ossifying fibroma. The patient had a postoperative follow-up without complications, confirming the good prognosis and low recurrence of ossifying fibroma in the mandible.

UNITERMS: Ossifying Fibroma; Jaw; Benign Lesion; Case report.

1.INTRODUÇÃO

Em 1842, Menzel descreveu pela primeira vez sobre a patologia do Fibroma Ossificante (FO), entretanto somente no ano de 1927 o estudioso Montgomery denominou o seu nome e sua composição.¹

O Fibroma Ossificante foi definido pela Organização Mundial da Saúde (OMS), em 1971, como uma neoplasia benigna de crescimento lento e assintomático, que apresenta uma proliferação de tecido celular fibroso, tendo origem odontogênica, a qual faz parte do grupo de doenças fibro-óssea. Esta lesão se apresenta como uma lesão de crescimento focal de tecido bem delimitado, e seu aspecto histológico mais marcante é a presença de focos mineralizados em um estroma de tecido conjuntivo com presença de fibroblastos.²

Radiograficamente apresenta-se como uma lesão bem delineada, com áreas radiolúcida e radiopaca, sendo essa radiopacidade atribuída a presença de mineralização no interior da lesão. A presença de uma borda radiolúcida circundando a lesão mista ou radiopaca é uma característica importante para auxiliar no diagnóstico.³

O FO é uma lesão rara, que acomete com maior frequência em regiões dentadas, e 70 a 80% dos casos ocorrem na região mandibular.⁴ Para o diagnóstico, é necessária a correlação de exames clínicos, radiográficos e histológicos. O diagnóstico diferencial leva em consideração lesões que apresentam uma estrutura interna mista radiolúcida-radiopaca, bem delimitada.

Devido ao potencial expansivo da lesão o tratamento de escolha é o cirúrgico enucleação, sendo realizada a biopsia excisional que consiste na remoção total da lesão. Esse tratamento pode estar associado juntamente com a laser terapia, auxiliando na cicatrização e no alívio da dor. Tumores maiores podem exigir um procedimento mais complexo para uma reconstrução do osso afetado, onde pode ser realizado o tratamento de enxerto ósseo, para a reposição do osso afetado pela lesão.⁶

A chance de recidivas após o tratamento é relevante caso o protocolo escolhido não tenha sido o correto, com isso a literatura trás que o tratamento de melhor escolha é a remoção total da lesão com o ato cirúrgico enucleação com curetagem ressecção parcial, marginal, sem deixar nenhuma região que foi afetada, para assim diminuir a chance de recidivas. A remoção é realizada através da biopsia excisional, associada a laser terapia, onde a mesma vai auxiliar na formação de células ajudando na cicatrização e no alívio da dor.

Contudo, evidencia-se na literatura uma escassez de publicações que abordem especificamente o tema retratado, de maneira a deixar lacunas ainda existentes acerca do mesmo. Além disso, os resultados deste estudo podem contribuir com o meio científico

acerca deste tema, buscando auxiliar o cirurgião dentista na escolha de protocolos mais eficazes, no intuito de diminuir os casos de insucesso.

Sendo assim, a proposta desse trabalho é relatar um caso clínico de fibroma ossificante (FO), localizado em região de parassínfise mandibular esquerda. Foi dado ênfase na sua descrição clínica, radiográfica, histológicas e terapêutica além de destacar a importância do diagnóstico precoce.

2. RELATO DE CASO CLÍNICO

Paciente do sexo masculino, 14anos, feoderma, compareceu a instituição Escola Bahiana De Medicina e Saúde Pública, após a realização de uma radiografia panorâmica para a instalação de aparelho ortodôntico. Ao exame clínico extraoral a face não apresentava assimetria, sem aumento de volume na região de corpo e borda inferior da mandíbula, mas com o envolvimento do espaço submandibular esquerdo, sem sinais de infecção. No exame intraoral, observou-se uma boa integridade da mucosa e um bom aspecto de cor e textura. Na avaliação da radiografia panorâmica, detectamos uma lesão em região de mandíbula localizada ao lado esquerdo, situada paralelamente ao forame mentoniano entre o primeiro pré-molar (unidade 3.4) e o segundo pré-molar (unidade 3.5). Na imagem foi possível identificar uma lesão de radiopacidade mista (radiolucida-radiopaca), bem delimitada, com uma borda radiolúcida circundando a lesão.

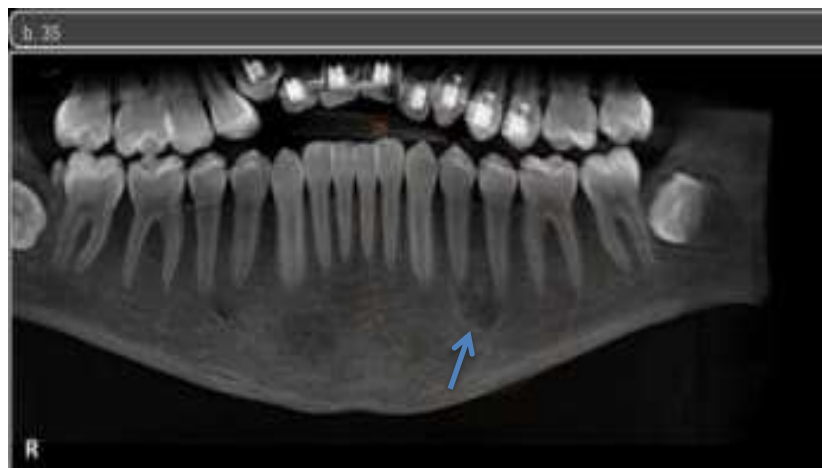


Figura 1- Reconstrução panorâmica da tomografia computadorizada - Imagem hipodensa, bem circunscrita com foco radiopaco na região apical da unidade dentária 3.4.
Fonte: Do autor. (2023)

Diante das informações obtidas através dos exames clínico e radiográfico, foi visto a real necessidade de se realizar uma tomografia de feixe cônico, TCFC (Figura 2 e 3), para que assim fosse possível obter uma melhor informação do tamanho da lesão e sua

proximidade como forame mentoniano. A partir da tomada radiográfica foi confirmado uma lesão de aspecto unilocular, com focos hiperdensos em seu interior, presença de bordas definidas e levemente escleróticas, envolvendo o lado esquerdo mandibular na região de canino, acometendo ângulo mandibular. A mesma apresentava um tamanho aproximadamente de 1,2 cm, e com uma distância considerável do forame mentoniano, sendo assim possível a realização do tratamento cirúrgico.

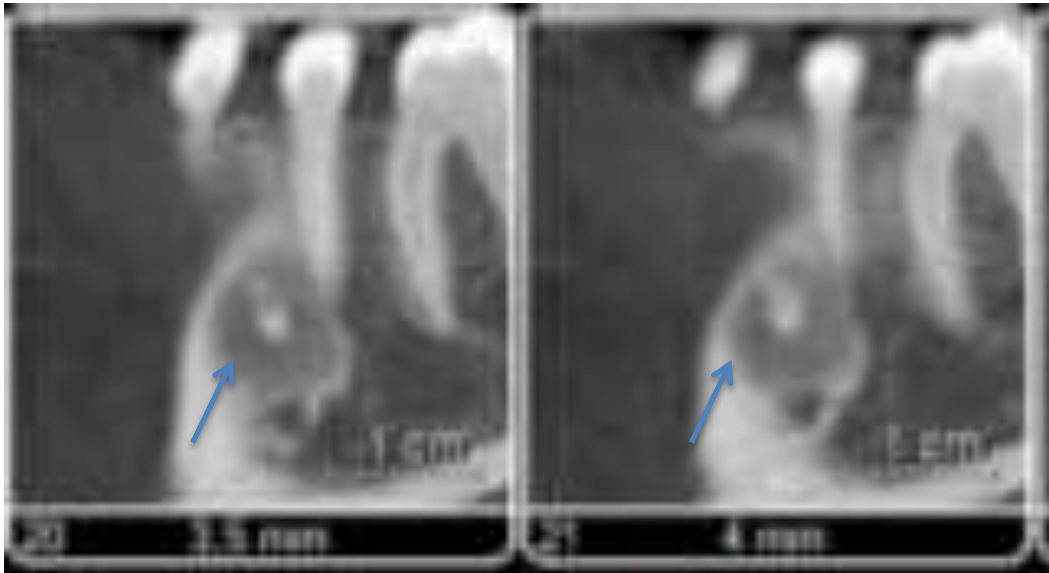


Figura 2 - Reconstrução panorâmica da tomografia computadorizada - Imagem em corte sagital, hipodensa bem circunscrita, com foco radiopaco na região apical da unidade dentária 3.4.

Fonte: Do autor (2023).

Com os dados obtidos através do exame clínico e radiográfico, chegou-se a hipótese diagnóstica de fibroma cimento-ossificante. Para ser confirmado o diagnóstico, foi realizado uma biópsia excisional, que consistiu na remoção total da lesão. A biópsia foi realizada na instituição Escola Bahiana de Saúde Pública, no componente curricular da Clínica de Odontologia Especial (COE).

Ato cirúrgico: para a realização da cirurgia foi feito a antisepsia intra e extra oral com solução aquosa de clorexidina a 0,12% e 2%, respectivamente foi realizado o bloqueio do nervo alveolar inferior, mentoniano e bucal do lado esquerdo, sendo utilizado 3 tubetes de lidocaína 2% com adrenalina 1:100.000.

Após a realização da técnica anestésica, foi confeccionada a incisão intrasulcular na região do segundo molar até o canino no hemiarco E, onde foi realizada uma incisão relaxante. Essa incisão relaxante foi feita para que se possa ter uma visão mais clara e limpa do campo operatório, para assim acessar completamente a lesão. Logo após a incisão procedeu-se o deslocamento mucoperiosteal (Figura 3), onde foi realizado o descolamento

de toda a mucosa incisionada, para a realização do descolamento foi utilizado o molt, para que assim fosse obtido acesso direto ao osso e conseqüentemente à região da lesão.

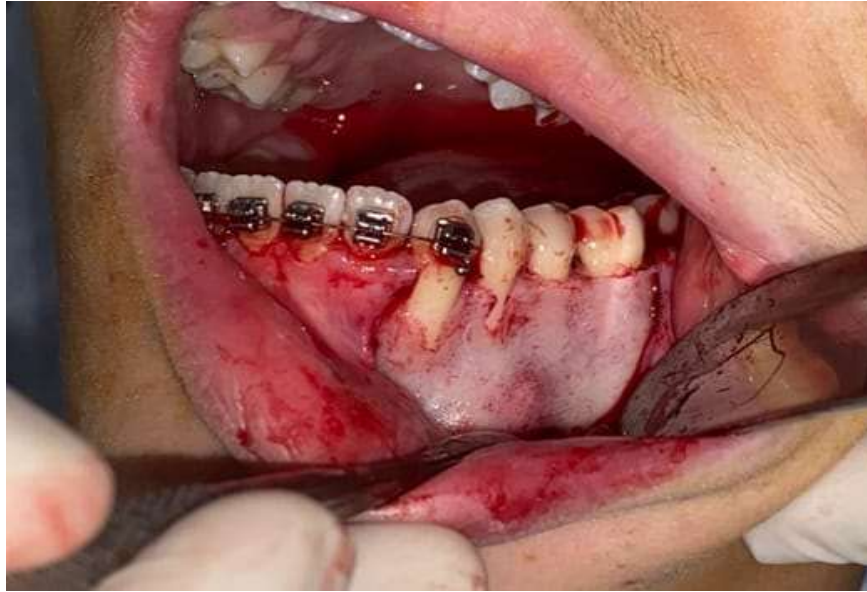

Figura 3 - Realização do retalho e descolamento mucoperiosteal.
Fonte: autor da pesquisa (2023).

Foi realizado a osteotomia (Figura 4) com broca esférica número 702, em alta rotação, a mesma foi realizada sob irrigação abundante com solução fisiológica a todo momento. A osteotomia consistiu em desgaste ósseo e exposição da lesão.

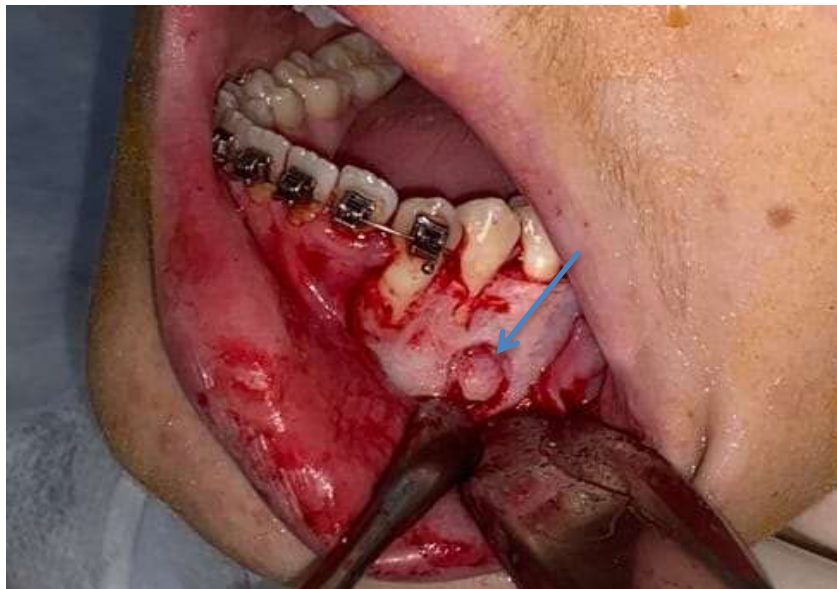

Figura 4 - Realização da osteotomia, com alta rotação.
Fonte: autor da pesquisa (2023).

Após a osteotomia, a lesão foi identificada devido ao aspecto alterado em comparação com o tecido ósseo normal e realizou-se a curetagem. (Figura 5).

Os próximos passos cirúrgicos foram a irrigação abundante, remoção de espículas ósseas e sutura com fio de nylon 4.0. Foram instituídos ainda as medicações e orientações pós-operatórias.

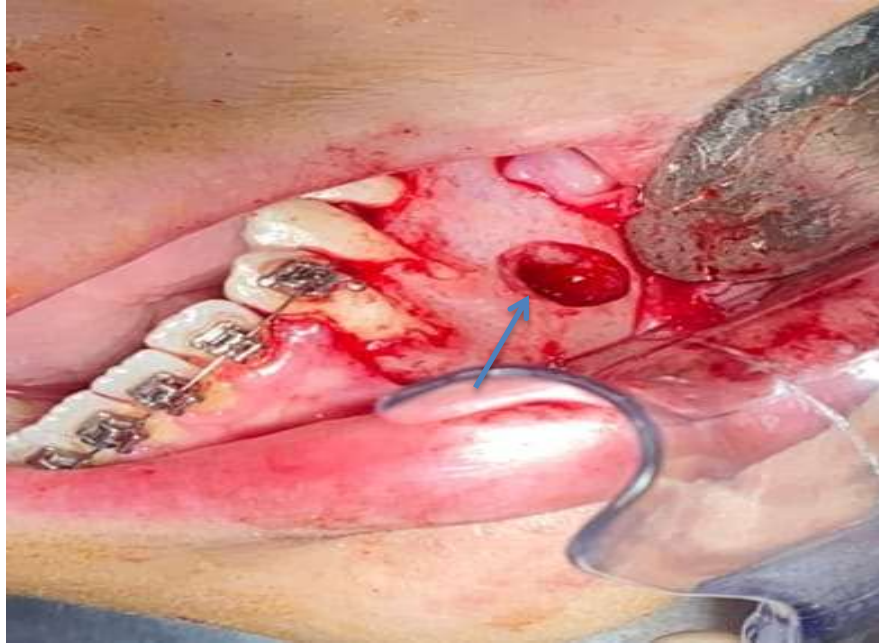

Figura 5 - Remoção da lesão.
Fonte: autor da pesquisa (2023).

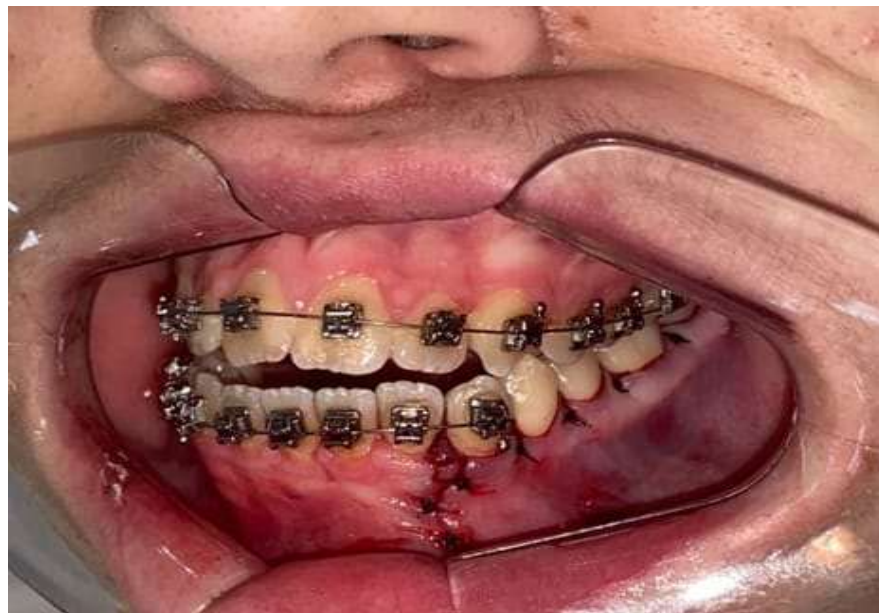

Figura 6 - Reposição do retalho e realização da sutura.
Fonte: autor da pesquisa (2023).

Uma semana após o procedimento cirúrgico o paciente retornou à instituição sem apresentar queixas, sem sinais de infecção e com uma boa resposta ao tratamento. Após a análise pós-operatória foi realizada a remoção da sutura, sendo solicitada radiografia para

acompanhamento. Foi feito um acompanhamento de 1 ano desse paciente para confirmar o sucesso do tratamento.

A peça cirúrgica apresentava em torno de 0,9 cm e continha aspecto duro, a mesma foi fixada em formol 10% e encaminhada para exame histopatológico. O laudo histopatológico confirmou se tratar de uma lesão fibro-óssea benigna compatível com fibroma cemento-ossificante. O laudo histopatológico apresentou características de proliferação fusocelular organizada de maneira ora fasciculada ora difusa, sendo imersa em estroma de tecido conjuntivo fibroso moderadamente vascularizado, além de ser colagenizado e organizado de maneira difusa.

3. DISCUSSÃO

O fibroma cemento ossificante (FO) é classificado e se comporta como uma neoplasia óssea benigna. Apesar de ser classificada como uma neoplasia, é considerado um tipo de lesão fibro-óssea. Pode afetar tanto a mandíbula quanto a maxila, tendo maior incidência principalmente na mandíbula. Este tumor ósseo consiste em tecido fibroso altamente celular que contém quantidades variadas de osso semelhante a tecido calcificado.⁷ O fibroma ossificante é de crescimento lento e bem demarcado do osso adjacente. Algumas lesões podem crescer e tornar-se maiores, causando consideráveis danos estéticos e deformidades funcionais. O fibroma ossificante ocorre mais comumente em pacientes da segunda à quarta décadas de vida, embora possa surgir em crianças e adolescentes, bem como em adultos mais velhos.⁸

O caso relatado por esse trabalho se referiu a um paciente na segunda década de vida, masculino e com localização em mandíbula, bem característico com os relatos da literatura.

Dentro do caso relatado nesse trabalho foi identificado uma lesão bem demarcada, mas sem acometimento de deformidades funcionais, isso se deu ao fato da lesão ter sido identificada no seu período inicial, onde foi realizado o tratamento imediato, interrompendo o processo de evolução da lesão. Pode-se destacar também o fato do FO acometer com maior incidência pessoas jovens, que se encaixa no quadro do relato, onde tínhamos um paciente de apenas 14 anos.

Kharsan et al.⁷ trataram um caso incomum de grande fibroma em paciente do sexo feminino de 18 anos que apresentou um aumento de volume radiotransparente multilocular no lado esquerdo inferior da mandíbula. Foi sugerida que a correlação adequada das características clínicas, radiológicas e histológicas são necessárias para estabelecer um diagnóstico definitivo, bem como para uma intervenção cirúrgica adequada. Conforme

relatado na literatura, a taxa de recorrência não é muito elevado, mas é necessário um acompanhamento periódico a longo prazo. Lesões maiores como a descrita por Nilesh et al.⁹ pode necessitar de ressecção segmentar do osso acometido. A reconstrução do defeito cirúrgico após a remoção da lesão pode ser feito com enxertos ósseos. É importante destacar a importância do ortodontista no presente caso, que fez a suspeita inicial e encaminhou para um Serviço especializado. O diagnóstico precoce foi importante para não haver mutilação anatômica para esse paciente.

Em Okwuosa et al.¹⁰ ao estudar a prevalência e características clinicopatológicas do fibroma ossificante em Enugu, na Nigéria, apresentou 644 lesões orofaciais e 13,5% (87) destas, eram tumores fibroósseos. Os OF constituíram 8,9% (57) das lesões orofaciais e 65,5% (57) dos tumores fibroósseos. A proporção homem/mulher foi de 1:1,7. A média geral de idade no início do tumor foi de $24,1 \pm 13,1$ anos (variação: 5–60 anos). A faixa etária em que ocorreu FO com maior frequência (43,9%) foi de 11 a 20 anos. A mandíbula foi o local de ocorrência mais comum, 64,9% (37), enquanto as características radiográficas foram opacidade bem circunscrita 24,6% (14) e radiolucência-opacidade mista, 22,8% (13). Foram identificados 54 subtipos (94,7%) e psamamatóide juvenil 3 (5,3%). A FO é a lesão fibroóssea mais prevalente, ocorreu majoritariamente na segunda década e apresentou uma pequena média de idade de aparecimento em doentes do sexo masculino.

Nos casos documentados por Kochaji et al.¹¹ as mulheres são mais vulneráveis que os homens (8/3), e a faixa etária dos casos está entre 6 e 55 anos (33,9 em média), todos os casos foram associados ao alargamento facial, 5 casos foram apresentados como lesões indolores (45,4%) e 4 casos estavam associados à dor (36,3%) enquanto 2 casos não foram mencionados se há dor ou não (18,2%), as características de imagem foram semelhantes entre todos os casos (lesões bem encapsuladas e principalmente radiolúcidas), calcificação intralesional foi observada em 6 casos (54,5%), em 7 casos as alterações hormonais não foram relatadas (63,6%) e em 4 casos essas alterações foram relatadas e todos os valores estavam dentro dos limites normais. O tratamento predominante em 8 pacientes foram a cirurgia conservadora (72,7%), o tempo de acompanhamento variou entre 6 e 48 meses (1,5 ano em média). No caso relatado o paciente foi mantido em acompanhamento por um período de 1 ano quando foi feito a alta do mesmo devido a ausência de sinais de recidiva da lesão e a completa cicatrização do local operado.

O tratamento do fibroma ossificante deve ser direcionado à remoção completa da massa tumoral usando técnicas de enucleação ou curetagem. Embora as lesões sejam bem circunscritas, se mantidas sem tratamento, crescem e alcançam grandes dimensões e assim invadem outras estruturas anatômicas. As radiografias convencionais e a tomografia computadorizada demonstram o tamanho e extensão das lesões. A partir dessas imagens determina-se a extensão da excisão cirúrgica.¹² Em lesões maiores a remoção de tecidos

circunvizinhos é necessária e determina maior mutilação do paciente acometido. Dessa forma, a área óssea acometida necessita ser curetada e isso impõe um defeito ósseo, mesmo que não seja necessário a remoção de margens de segurança (13). Além disso, a intimidade do tumor com os dentes é determinante na necessidade de remover as unidades dentárias associadas. Essa também é uma mutilação, ainda mais quando considerado que, normalmente os indivíduos acometidos, por essa lesão, são jovens (13). Apesar de ter sido feita uma abordagem em um paciente jovem no relato desse trabalho, não houve a necessidade de remover dentes e o defeito ósseo ocasionado com a remoção cirúrgica, foi insuficiente para ocasionar uma disfunção mastigatória ou estética.

A observação dos passos terapêuticos desse caso clínico, demonstram a importância do diagnóstico precoce no bom resultado do paciente relatado. Nesse sentido, o preparo de todos os cirurgiões dentistas na observação de imagens com alterações nas radiografias, solicitadas rotineiramente, é imprescindível.

4. CONSIDERAÇÕES FINAIS

Diante dessa patologia rara que apresenta semelhanças com outras lesões fibro-ósseas benignas, onde o diagnóstico se torna um desafio para o cirurgião dentista, é necessário relacionar os resultados da combinação de exames clínicos, radiográficos e histológico. A escolha e realização do tratamento foi traçada através de evidências científicas disponíveis e dos resultados obtidos através dos exames realizados, sendo levado em consideração o tamanho e localização da lesão. O paciente do caso relatado teve um acompanhamento pós-operatório de 6 meses, sem intercorrência, sendo confirmado um bom prognóstico do tratamento e sem recidivas do fibroma ossificante.

REFERÊNCIAS

- 1 Morais HG, Carlan LM, Rodrigues KS, Morais EF, Freitas RA. Extenso fibroma ossificante central em mandíbula: relato de caso. *Jornal Brasileiro de Patologia e Medicina Laboratorial*. 2021; 57.
- 2 Franco AV de M, Ferreira SMS, Oliveira CRR de, Diniz AP, Nascimento JDR. Fibroma ossificante central: relato de caso. *REAS [Internet]*. 30dez.2018 [citado 31out.2023];(17):e193. Available from: <https://acervomais.com.br/index.php/saude/article/view/193>
- 3 Amaral MPD, Dib JE, Carlotto NRDS, Dib MBE, Dib VBE, Carvalho VA. Fibroma ossificante juvenil trabecular: relato de caso. *Rev. cir. traumatol. buco-maxilo-fac*. 2022; 51-57.
- 4 de Brito Júnior, A. A., Carvalho, B. N., de Moraes Carvalho, R. N., da Silva Barros, W., Ferreira, K. D. C. S. (2021). Características clínicas, histológicas e terapêuticas do fibroma ossificante periférico: um relato de caso. *Revista da AcBO-ISSN 2316-7262*. 2021; 10(2).
- 5 Marques BSG, Gomes L DSS, Barreiros ALC, Fujimoto LBM, Abraham NMM. Fibroma Ossificante Periférico Atípico-Relato de Caso. *ArchivesOf Health Investigation*. 2023; 12(2): 205-209.
- 6 Alencar DJP, Borges FDSS, Cavalcante FP, Brilhante FDF, Portela JG, Costa LFLD, Silveira RJ. Tratamento de fibroma ossificante central em paciente pediátrico. *Odontologia: Tópicos Em Atuação Odontológica*. 2020; 1(1): 192-211.
- 7 Kharsan V, Madan RS, Rathod P, Balani A, Tiwari S, Sharma S. Case report Large ossifying fibroma of jaw bone: a rare case report. *Pan African Medical Journal*. 2018; 30(1).
- 8 Jih MK, Kim JS. Three types of ossifying fibroma: A report of 4 cases with an analysis of CBCT features. *Imaging science in dentistry*. 2020; 50(1): 65.
- 9 Nilesh K, Punde P, Patil NS, Gautam A. Central ossifying fibroma of mandible. *BMJ Case Reports CP*. 2020; 13(12).
- 10 Okwuosa CU, Nwoga MC, Adisa AO. Ossifying fibroma of the jaws: Review of 57 cases in Enugu and of global literature. *Nigerian Journal of Medicine*. 2022; 31(5), 535-539.
- 11 Kochaji N, Darwich K, Ahmad M, Mahfuri A. Bilateral ossifying fibroma affecting the jaws: Literature review, rare case report. *International Journal of Surgery Case Reports*. 2023. 106: 108283.
- 12 Guddadarangiah S, Shetty SR, Al-Bayatti S, Narasimhan S. Large cemento-ossifying fibroma of the mandible involving the infratemporal and parapharyngeal spaces. *Heliyon*. 2021; 7(7).
- 13 Wanzeler AMV, Rohden D, Arús NA, Silveira HLDD, Hildebrand LDC. Central cemento-ossifying fibroma: clinical-imaging and histopathological diagnosis. *International Journal of Odontostomatology*. Temuco. 2018; 12(3):233-236.

14 Guddadarangiah S, Shetty SR, Al-Bayatti S, Narasimhan S. Large cemento-ossifying fibroma of the mandible involving the infratemporal and parapharyngeal spaces. *Heliyon*. 2021; 7(7).

15 Deshpande A, Hemavathy KS, Krishnan DS. Peripheral cemento-ossifying fibroma of anterior mandible-a rare case report. *Int JDent Oral Sci*. 2021, 8: 4226-9.

ANEXOS

ANEXO A- PARECER DO COMITÊ DE ÉTICA

Não foi liberado.

ANEXO B – DIRETRIZES PARA AUTORES

RECOMENDAÇÕES PARA A SUBMISSÃO DE ARTIGOS

1 - DAS NORMAS GERAIS

Serão aceitos para submissão trabalhos de pesquisa básica e aplicada em Odontologia, na língua portuguesa ou inglesa. O manuscrito pode ser redigido em português ou inglês e deverá ser fornecido em arquivo digital compatível com o programa "Microsoft Word" (em formato DOC).

Os trabalhos enviados para publicação devem ser inéditos, não sendo permitida a sua submissão simultânea em outro periódico, seja este de âmbito nacional ou internacional

As questões éticas referentes às publicações de pesquisa com seres humanos são de inteira responsabilidade dos autores e devem estar em conformidade com os princípios contidos na Declaração de Helsinque da Associação Médica Mundial (1964, revisada em 2000). A Revista da Faculdade de Odontologia da UFBA reserva todo o direito autoral dos trabalhos publicados, inclusive tradução, permitindo, entretanto, a sua posterior reprodução como transcrição, com devida citação de fonte. O conteúdo dos textos das citações e das referências são de inteira responsabilidade dos autores.

A data do recebimento do original, a data de envio para revisão, bem como a data de aceite constará no final do artigo, quando da sua publicação. O número de autores está limitado a seis (6). Nos casos de maior número de autores, o conselho editorial deverá ser consultado.

Registros de Ensaio Clínicos 1.8.1

Artigos de pesquisas clínicas devem apresentar um número de identificação em um dos Registros de Ensaio Clínicos validados pelos critérios da Organização Mundial da Saúde (OMS) e do International Committee of Medical Journal Editors (ICMJE), cujos endereços estão disponíveis no site do ICMJE. Sugestão para registro: <http://www.ensaiosclinicos.gov.br/>.

O número de identificação deverá ser registrado ao final do resumo.

1.9 Comitê de Ética

1.9.1 Resultados de pesquisas relacionadas a seres humanos devem ser acompanhados de cópia do parecer do Comitê de Ética da Instituição de origem, ou outro órgão credenciado junto ao Conselho Nacional de Saúde.

1.9.2 Na reprodução de documentação clínica, o uso de iniciais, nomes e/ou números de registro de pacientes são proibidos. A identificação de pacientes não é permitida.

Ao reproduzir no manuscrito algum material previamente publicado (incluindo textos, gráficos, tabelas, figuras ou quaisquer outros materiais), a legislação cabível de Direitos Autorais deverá ser 36

respeitada e a fonte citada. 1.9.3 Nos experimentos com animais devem ser seguidos os guias da Instituição dos Conselhos Nacionais de Pesquisa sobre o uso e cuidado dos animais de laboratório.

2 - DA APRESENTAÇÃO

2.1 Estrutura de apresentação da página de rosto – Título do manuscrito em português, de forma concisa, clara e o mais informativo possível. Não deve conter abreviações e não deve exceder a 200 caracteres, incluindo espaços. - Deve ser apresentada também a versão do título em inglês. - Nome dos autores na ordem direta e sem abreviações, seguido da sua principal titulação e filiação institucional; assim como registros na Base como ORCID, caso não tenham (o registro ORCID pode ser obtido, gratuitamente, através do site <http://orcid.org>); acompanhado do respectivo endereço com informação de contato (telefone, endereço e e-mail para o autor correspondente) e todos os coautores. Os autores devem garantir que o manuscrito não foi previamente publicado ou não está sendo considerado para publicação em outro periódico.

3.2 Estrutura de apresentação do corpo do manuscrito - Título do trabalho em português - Título do trabalho em inglês - Resumo estruturado: deve condensar os resultados obtidos e as principais conclusões de tal forma que um leitor, não familiarizado com o assunto tratado no texto, consiga entender as principais implicações do artigo. O resumo não deve exceder 250 palavras (100 palavras no caso de comunicações breves) e abreviações devem ser evitadas. Deve ser apresentado na forma de parágrafo único estruturado (sem subdivisões das seções), conteúdo objetivo, metodologia, resultados e conclusões. No Sistema, utilizar a ferramenta Special characters para caracteres especiais, se aplicável. Para os textos em Língua portuguesa, deve ser apresentada também a versão em inglês (Abstract) . De acordo com o tipo de estudo, o resumo deverá ser estruturado nas seguintes divisões: - Artigo original e Revisão sistemática: Objetivo, Materiais e Métodos, Resultados e Conclusão (No Abstract: Purpose, Methods, Results, Conclusions). - Relato de caso: Objetivo, Descrição do caso, Considerações finais (No Abstract: Purpose, Case description, Final Considerations). - Revisão de literatura: Objetivo, Materiais e Métodos, Resultados e Considerações finais. No Abstract: (Purpose, Methods, Results, Final Considerations). A forma estruturada do artigo original pode ser seguida, mas não é obrigatória. - Unitermos: imediatamente abaixo do resumo estruturado, de acordo com o tipo de artigo submetido, devem ser incluídos de 3 (três) a 5 (cinco) unitermos (palavras-chave), assim como a respectiva tradução para os uniterms. Devem ser separados por vírgula. Os descritores devem ser extraídos dos “Descritores em Ciências da Saúde” (DeCS): <http://decs.bvs.br/>, que contém termos em português, 37 espanhol e inglês, e do “Medical Subject Headings” (MeSH): www.nlm.nih.gov/mesh, para termos somente em inglês (não serão aceitos sinônimos). - Abstract: deverá contemplar a cópia literal da versão em português. - Uniterms: versão correspondente em inglês dos unitermos. Grafia de termos científicos: nomes científicos (binômios de nomenclatura microbiológica, zoológica e botânica) devem ser escritos por extenso, bem como os nomes de compostos e elementos químicos, na primeira menção no texto principal. Unidades de medida: devem ser apresentadas de acordo com o Sistema Internacional de Medidas. - CORPO DO MANUSCRITO ARTIGO ORIGINAL DE PESQUISA E REVISÃO SISTEMÁTICA: devem apresentar as seguintes divisões: Introdução, Materiais e Métodos, Resultados, Discussão e

Conclusão. Introdução: resumo do raciocínio e a proposta do estudo, citando somente referências pertinentes. Claramente estabelece a hipótese do trabalho. Deve ser sucinta e destacar os propósitos da investigação, além da relação com outros trabalhos na área. Uma extensa revisão de literatura não é recomendada, citando apenas referências estritamente pertinentes para mostrar a importância do tema e justificar o trabalho. Ao final da introdução, os objetivos do estudo devem ser claramente descritos.

Materiais e Métodos: apresenta a metodologia utilizada com detalhes suficientes que permitam a confirmação das observações. Métodos publicados devem ser referenciados e discutidos brevemente, exceto se modificações tenham sido feitas. Indicar os métodos estatísticos utilizados, se aplicável. Devem ser suficientemente detalhados para que os leitores e revisores possam compreender precisamente o que foi feito e permitir que seja repetido por outros. Técnicas-padrões precisam apenas ser citadas.

Estudos observacionais devem seguir as diretrizes STROBE (<http://strobestatement.org/>) e o check list deve ser submetido. Ensaios clínicos devem ser relatados de acordo com o protocolo padronizado da CONSORT Statement (<http://www.consortstatement.org/>), revisões sistemáticas e meta-análises devem seguir o PRISMA (<http://www.prisma-statement.org/>), ou Cochrane (<http://www.cochrane.org/>).

* Aspectos Éticos: em caso de experimentos envolvendo seres humanos, indicar se os procedimentos realizados estão em acordo com os padrões éticos do comitê de experimentação humana responsável (institucional, regional ou nacional) e com a Declaração de Helsinki de 1964, revisada em 2000. Quando do relato de experimentos em animais, indicar se seguiu um guia do conselho nacional de pesquisa, ou qualquer lei sobre o cuidado e uso de animais em laboratório. Deve também citar aprovação de Comitê de Ética. Resultados: apresenta os resultados em uma sequência lógica no texto, 38 tabelas e ilustrações. Não repetir no texto todos os dados das tabelas e ilustrações, enfatizando somente as observações importantes. Utilizar no máximo seis tabelas e/ou ilustrações. Discussão: enfatizar os aspectos novos e importantes do estudo e as conclusões resultantes. Não repetir, em detalhes, os dados ou informações citadas na introdução ou nos resultados. Relatar observações de outros estudos relevantes e apontar as implicações de seus achados e suas limitações.

4. DA NORMALIZAÇÃO TÉCNICA

O texto deve ter composição eletrônica no programa Word for Windows (extensão doc.), apresentar-se em fonte ARIAL tamanho 11, espaçamento entre as linhas de 1,5, em folhas A4, com margens de 3 cm de cada um dos lados, perfazendo um total de no máximo 15 páginas, excluindo referências e ilustrações (gráficos, fotografias, tabelas etc.). Os parágrafos devem ter recuo da primeira linha de 1,25 cm. Evitar ao máximo as abreviações e siglas. Em determinados casos, sugere-se que na primeira aparição no texto, deve-se colocar por extenso e a abreviatura e/ou sigla entre parênteses. Exemplo: Febre Hemorrágica do Dengue (FHD).

4.1 Ilustrações O material ilustrativo compreende tabela (elementos demonstrativos como números, medidas, percentagens, etc.), quadro (elementos demonstrativos com informações textuais), gráficos (demonstração esquemática de um fato e suas variações), figura (demonstração esquemática de

informações por meio de mapas, diagramas, fluxogramas, radiografias, como também por meio de desenhos ou fotografias).

5.1.1 Todas as ilustrações devem ser apresentadas e inseridas ao longo do texto em Word, conforme ordem de citação e devem ser limitadas no máximo a seis (6). Devem também ser enviadas separadamente (Figura 1a, Figura 1b, Figura 2, Figura 3...) no formato JPEG, TIFF ou GIF. 4.1 O material ilustrativo deve ser limitado a seis e numerado consecutivamente em algarismos arábicos, seguindo a ordem que aparece no texto, com suas respectivas legendas e fontes, e a cada um deve ser atribuído um breve título.

5.1.3 A elaboração dos gráficos e tabelas deverá ser feita em preto e branco ou em tons de cinza. Gráficos e desenhos podem ser confeccionados no programa Excel ou Word. O autor deve enviar o arquivo no programa original, separado do texto, em formato editável (que permite o recurso "copiar e colar") e também JPEG, TIFF ou GIF. 4.2 As ilustrações deverão ser encaminhadas com resolução mínima de 300 dpi e tamanho máximo de 6 cm de altura x 8 cm de largura. As legendas correspondentes deverão ser claras, concisas e localizadas abaixo de cada ilustração, precedidas da numeração correspondente. Se houver texto no interior da ilustração, deve ser formatado em fonte Arial, corpo 9. Fonte e legenda devem ser enviadas também em 39 formato editável que permita o recurso "copiar/colar". Os autores que utilizam escalas em seus trabalhos devem informar explicitamente na carta de submissão de seus artigos, se elas são de domínio público ou se têm permissão para o uso.

4.3 As tabelas e quadros deverão ser logicamente organizados, numerados consecutivamente em algarismos arábicos. O título será colocado na parte superior dos mesmos. 4.4 Tabelas e quadros devem estar configurados em linhas e colunas, sem espaços extras, e sem recursos de "quebra de página". Cada dado deve ser inserido em uma célula separada. É importante que apresentem informações sucintas. Não devem ultrapassar uma página (no formato A4, com espaço simples e letra em tamanho 9).

4.5 As notas de rodapé serão indicadas por asteriscos e restritas ao mínimo indispensável. Marca comercial de produtos e materiais não deve ser apresentada como nota de rodapé, mas deve ser colocada entre parênteses seguida da cidade, estado e país da empresa (Ex: Goretex, Flagstaff, Arizona, EUA) 5 Citação de autores A citação dos autores no texto poderá ser feita de duas maneiras: Apenas numérica: " a interface entre bactéria e célula 3,4,7-10" alfanumérica: Um autor - Silva23 (1996) Dois autores - Silva e Carvalho25 (1997) Mais de dois autores - Silva et al.28 (1998) Pontuação, como ponto final e vírgula deve ser colocada após citação numérica. Ex: Ribeiro38. 6. Referências As citações de referências devem ser identificadas no texto por meio de números arábicos sobrescritos. A lista completa de referências deve vir após a seção de "Agradecimentos", e as referências devem ser numeradas e apresentadas de acordo com o Estilo Vancouver, em conformidade com as diretrizes fornecidas pelo International Committee of Medical Journal Editors, conforme apresentadas em Uniform Requirements for Manuscripts Submitted to Biomedical Journals (<http://www.ncbi.nlm.nih.gov/books/NBK7256/>). Os títulos de periódicos devem ser abreviados de acordo com o List of Journals Indexed in Index Medicus (<http://www.ncbi.nlm.nih.gov/nlmcatalog/journals>). A correta apresentação das referências é de

responsabilidade exclusiva dos autores. É necessário que os autores evitem ao máximo a inclusão de comunicações pessoais, resumos e materiais bibliográficos sem data de publicação na lista de referências. Colocar o nome de todos os autores do trabalho até no máximo seis autores, além disso, citar os seis autores e usar a expressão et al. Exemplos de referências: Livro Melberg JR, Ripa LW, Leske GS. Fluoride in preventive dentistry: theory and clinical applications. Chicago: Quintessence; 1983. Capítulo de Livro Verbeeck RMH. Minerals in human enamel and dentin. In: Driessens FCM, Woltgens JHM, editors. Tooth development and caries. Boca Raton: CRC Press; 40 1986. p.95-152. Artigo de periódico Veja KJ, Pina I, Krevsky B. Heart transplantation is associated with an increased risk for pancreatobiliary disease. *Ann Intern Med.* 1996 Jun 1;124(11):980-3. Wenzel A, Fejerskov O. Validity of diagnosis of questionable caries lesions in occlusal surfaces of extracted third molars. *Caries Res.* 1992;26:188-93. Artigos com mais de seis autores: Citam-se até os seis primeiros seguidos da expressão et al. Parkin DM, Clayton D, Black, RJ, Masuyer E, Friedl HP, Ivanov E, et al. Childhood - leukaemia in Europe after Chernobyl : 5 years follow-up. *Br J Cancer.* 1996;73:1006-12. Artigo sem autor Seeing nature through the lens of gender. *Science.* 1993;260:428-9. Volume com suplemento e/ou Número Especial Ismail A. Validity of caries diagnosis in pit and fissures [abstract n. 171]. *J Dent Res* 1993;72(Sp Issue):318. Fascículo no todo Dental Update. Guildford 1991 Jan/Feb;18(1). Trabalho apresentado em eventos Matsumoto MA, Sampaio Góes FCG, Consolaro A, Nary Filho H. Análise clínica e microscópica de enxertos ósseos autógenos em reconstruções alveolares. In: Anais da 16a. Reunião Anual da Sociedade Brasileira de Pesquisa Odontológica - SBPqO; 1999 set. 8-11; Águas de São Pedro (SP). São Paulo: SBPqO; 1999. p. 49, resumo A173. Trabalho de evento publicado em periódico Abreu KCS, Machado MAAM, Vono BG, Percinoto C. Glass ionomers and compomer penetration depth in pit and fissures. *J Dent Res* 2000;79(Sp. Issue) 1012. Monografia, Dissertação e Tese Pereira AC. Estudo comparativo de diferentes métodos de exame, utilizados em odontologia, para diagnóstico da cárie dentária. São Paulo; 1995. [Dissertação de Mestrado - Faculdade de Saúde Pública da USP]. Artigo eletrônico: Lemanek K. Adherence issues in the medical management of asthma. *J Pediatr Psychol* [Internet]. 1990 [Acesso em 2010 Abr 22];15(4):437-58. Disponível em: <http://jpepsy.oxfordjournals.org/cgi/reprint/15/4/437> Observação: A exatidão das referências é de responsabilidade dos autores.

7 - DA SUBMISSÃO DO TRABALHO A submissão dos trabalhos deverá ser feita pelo site <https://periodicos.ufba.br/index.php/revfo> ou para o e-mail revfoufba@hotmail.com 6.2 Deverá acompanhar o trabalho uma carta assinada por todos os autores (Formulário Carta de Submissão) afirmando que o trabalho está sendo submetido apenas a Revista da Faculdade de Odontologia da UFBA, bem como, responsabilizando-se pelo conteúdo do trabalho enviado à Revista para publicação. Deverá apresentar Parecer de comitê de ética reconhecido pelo Comitê Nacional de Saúde (CNS) – para estudos de experimentação humana e animal.

OS CASOS OMISSOS SERÃO RESOLVIDOS PELO CONSELHO EDITORIAL.

ANEXO C – ARTIGOS REFERENCIADOS

- 01 Jih MK, Kim JS. Three types of ossifying fibroma: A report of 4 cases with an analysis of CBCT features. *Imaging science in dentistry*. 2020; 50(1): 65.
- 02 Nilesh K, Punde P, Patil NS, Gautam A. Central ossifying fibroma of mandible. *BMJ Case Reports CP*. 2020; 13(12).
- 03 Okwuosa CU, Nwoga MC, Adisa AO Ossifying fibroma of the jaws: Review of 57 cases in Enugu and of global literature. *Nigerian Journal of Medicine*. 2022; 31(5), 535-539.
- 04 Kochaji N, Darwich K, Ahmad M, Mahfuri A. Bilateral ossifying fibroma affecting the jaws: Literature review, rare case report. *International Journal of Surgery Case Reports*. 2023. 106: 108283.
- 05 Guddadarangiah S, Shetty SR, Al-Bayatti S, Narasimhan S. Large cemento-ossifying fibroma of the mandible involving the infratemporal and parapharyngeal spaces. *Heliyon*.2021; 7(7).
- 06 Wanzeler AMV, Rohden D, Arús NA, Silveira HLDD, Hildebrand LDC. Central cemento-ossifying fibroma: clinical-imaging and histopathological diagnosis. *International Journal of Odontostomatology*. Temuco. 2018; 12(3):233-236.
- 07 Guddadarangiah S, Shetty SR, Al-Bayatti S, Narasimhan S. Large cemento-ossifying fibroma of the mandible involving the infratemporal and parapharyngeal spaces. *Heliyon*.2021; 7(7).
- 08Deshpande A, Hemavathy KS, Krishnan DS. Peripheral cemento-ossifying fibroma of anterior mandible-a rare case report. *Int JDent Oral Sci*. 2021, 8: 4226-9.