

BAHIANA
ESCOLA DE MEDICINA E SAÚDE PÚBLICA





BAHIANA
ESCOLA DE MEDICINA E SAÚDE PÚBLICA



**PRIMEIROS
SOCORROS**

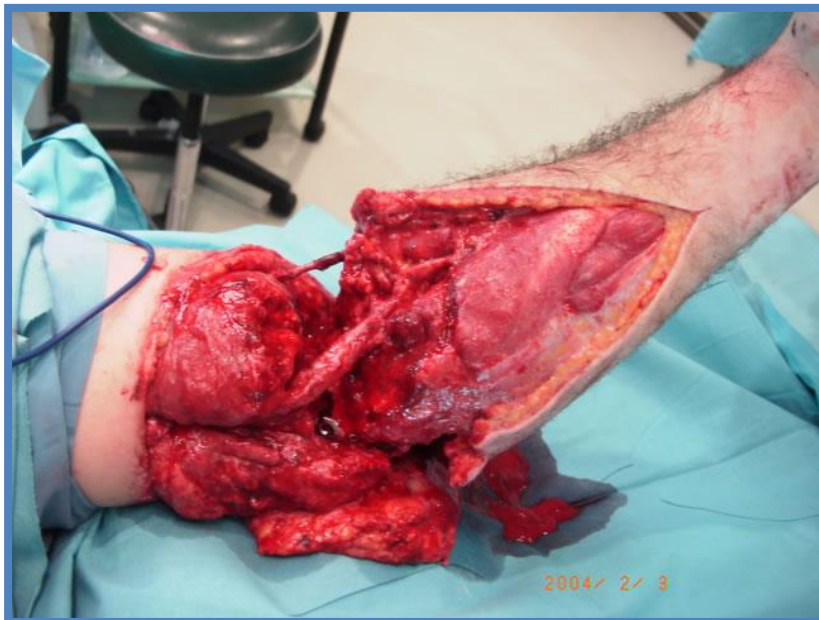
AMPUTAÇÃO TRAUMÁTICA

Professores: André Zimmermann, Epaminondas Mendes Junior e Katia Alves

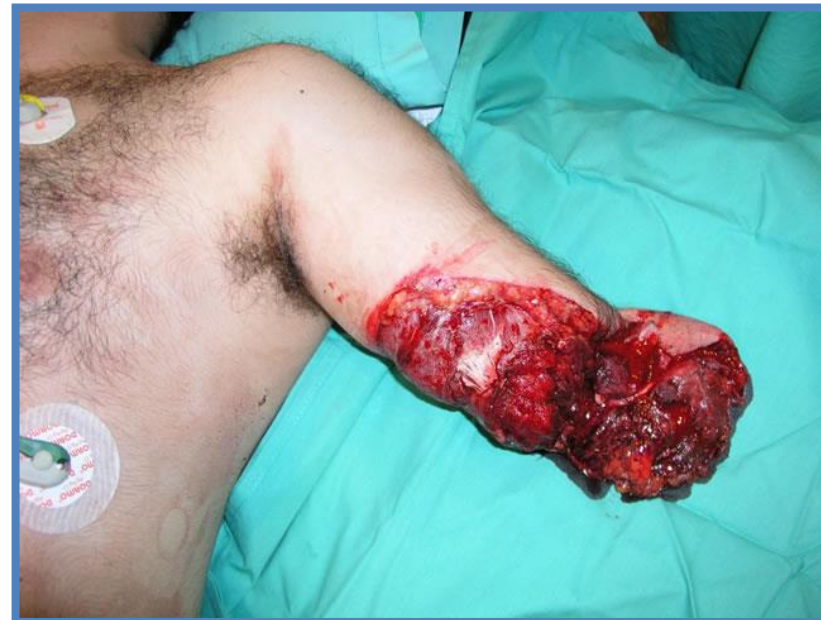*Salvador
2023*

É a lesão onde há separação de um membro ou estrutura protuberante do corpo

PARCIAL



TOTAL



CAUSAS:

Cortes

Esmagamentos

Trações



PRIMEIRA POSSIBILIDADE



REIMPLANTE



**RECONSTRUÇÃO DAS
ESTRUTURAS LESADAS**



**RESTAURAR A CIRCULAÇÃO
E FUNÇÃO DO MEMBRO**

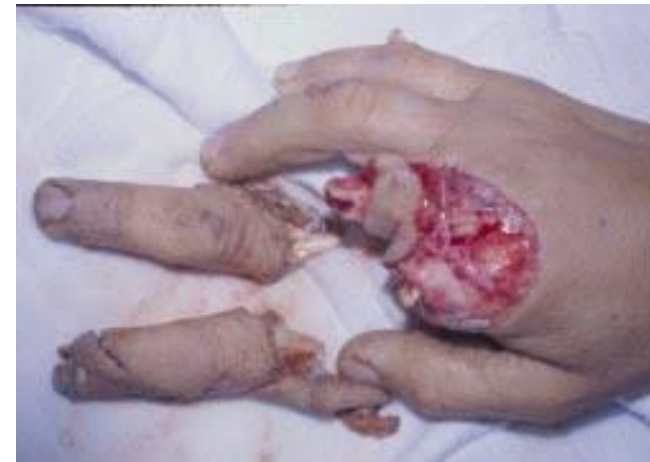MEMBRO SUPERIOR

As amputações provocam graves transtornos funcionais

As próteses começam a apresentar boa função mas ainda são muito caras

MEMBRO INFERIOR

As próteses proporcionam bons resultados funcionais



Amputação Traumática



BAHIANA
ESCOLA DE MEDICINA E SAÚDE PÚBLICA



Amputação Traumática



BAHIANA
ESCOLA DE MEDICINA E SAÚDE PÚBLICA



Amputação Traumática



BAHIANA
ESCOLA DE MEDICINA E SAÚDE PÚBLICA



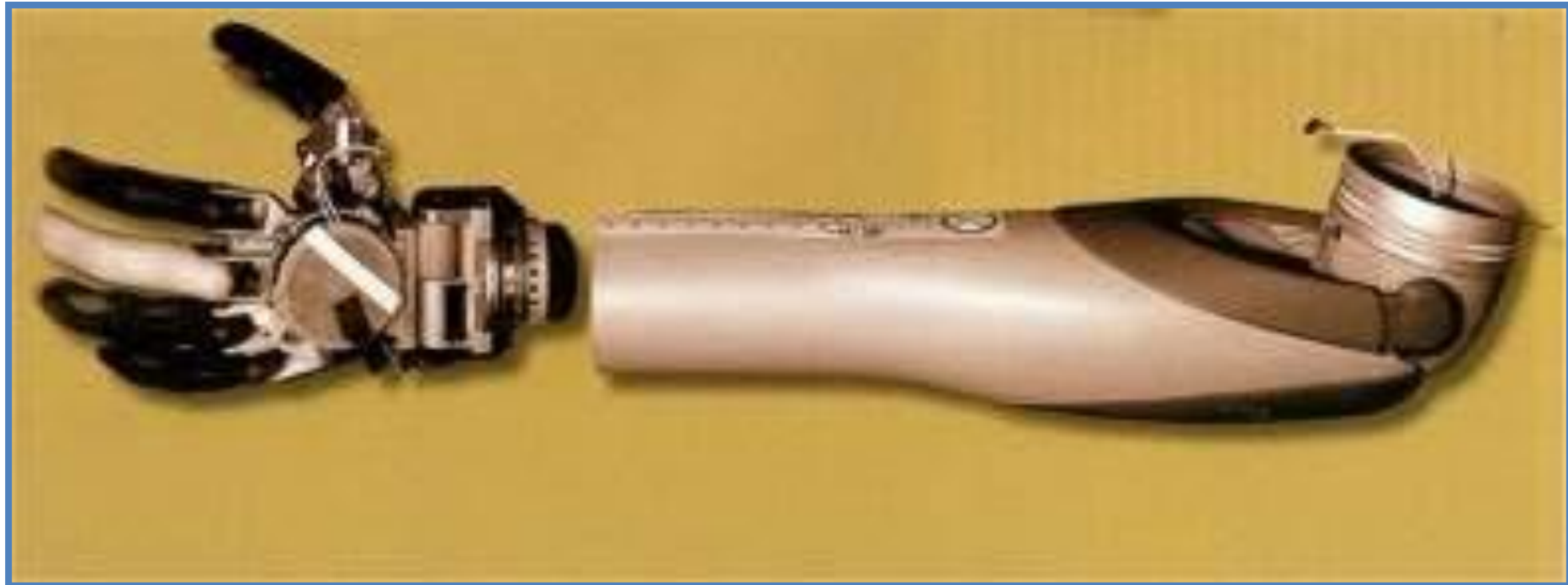Amputação Traumática



BAHIANA
ESCOLA DE MEDICINA E SAÚDE PÚBLICA



Amputação Traumática



Amputação Traumática



BAHIANA
ESCOLA DE MEDICINA E SAÚDE PÚBLICA



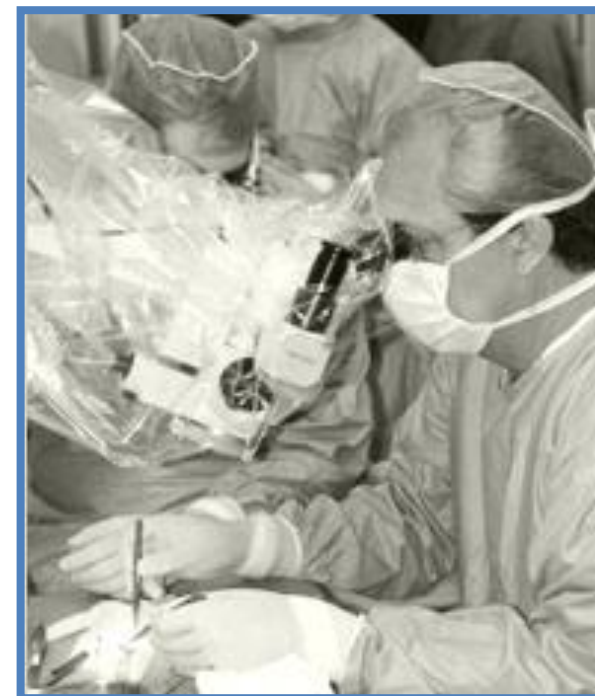Necessita de uma microcirurgia

Fios cirúrgicos da espessura de um fio de cabelo

Um dedo leva em média de 4 a 6 horas para ser reimplantado

O reimplante deve ser feito até 6 horas após o trauma

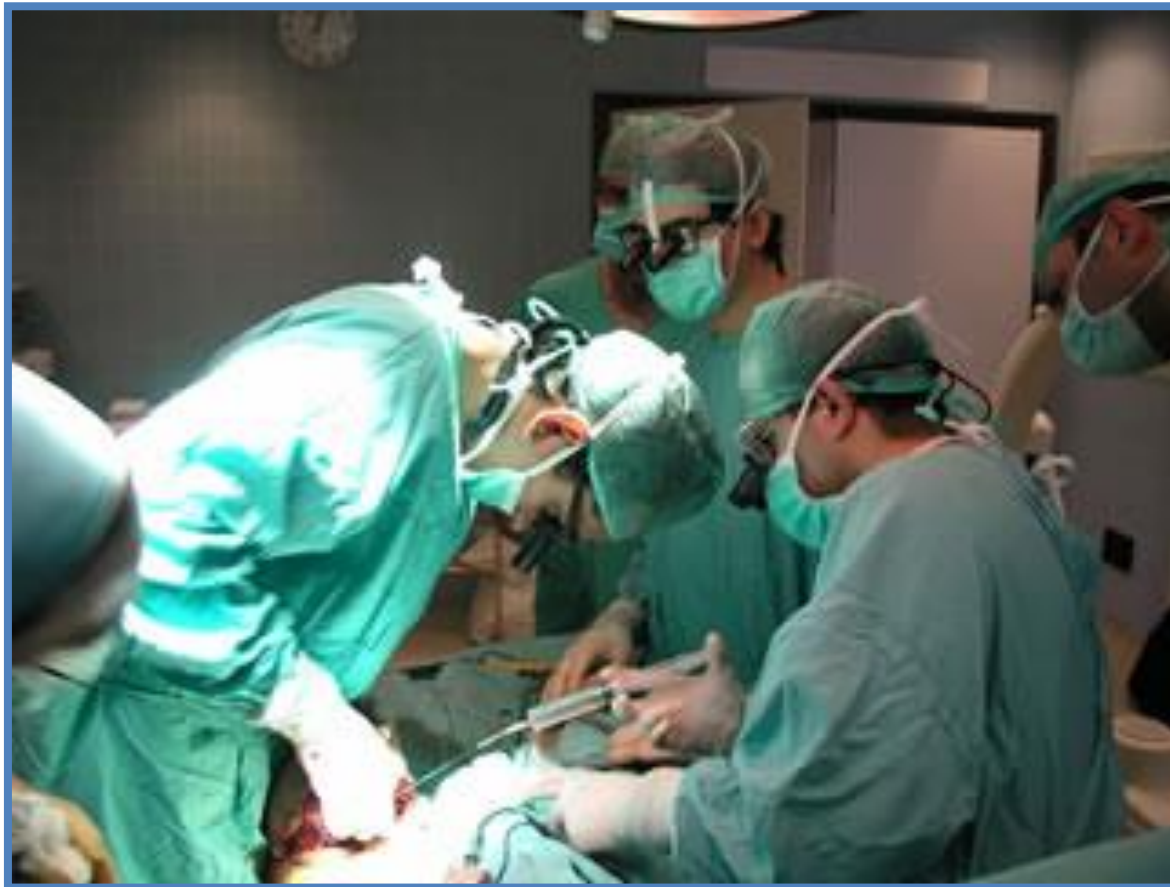Os dedos por não possuírem tecido muscular suportam até 24 horas em hipotermia



Reimplante



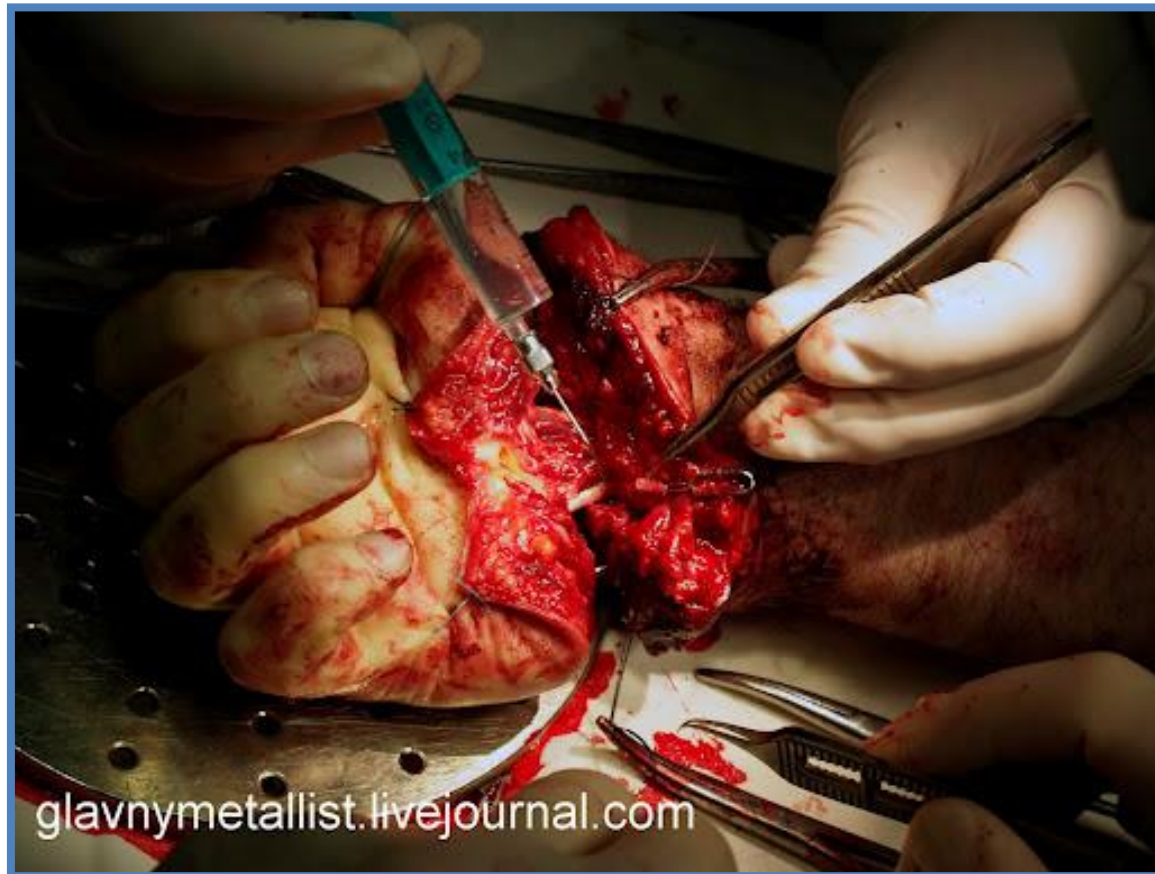BAHIANA
ESCOLA DE MEDICINA E SAÚDE PÚBLICA



Reimplante



BAHIANA
ESCOLA DE MEDICINA E SAÚDE PÚBLICA

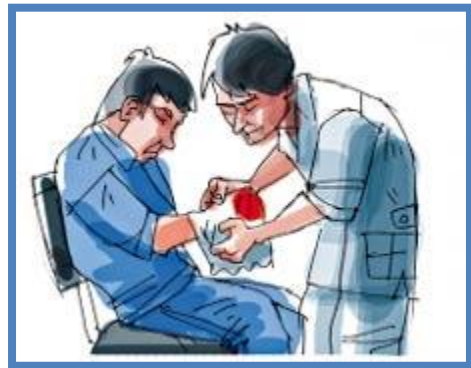

Amputação Traumática – O que fazer?

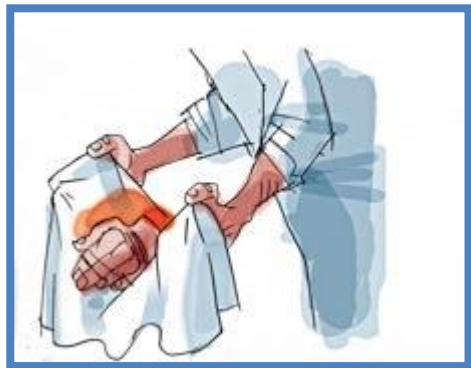1



2





3



5



4



CONTROLAR A HEMORRAGIA

TRATAR O ESTADO DE CHOQUE

ABRIR AS VIAS AÉREAS

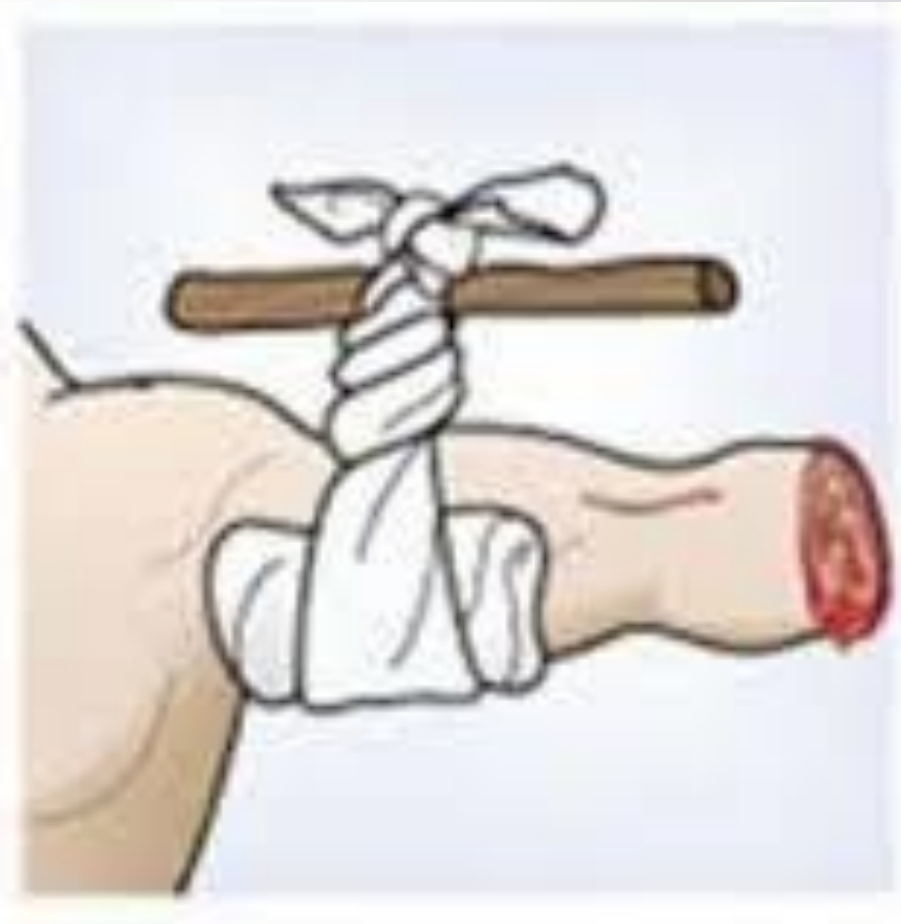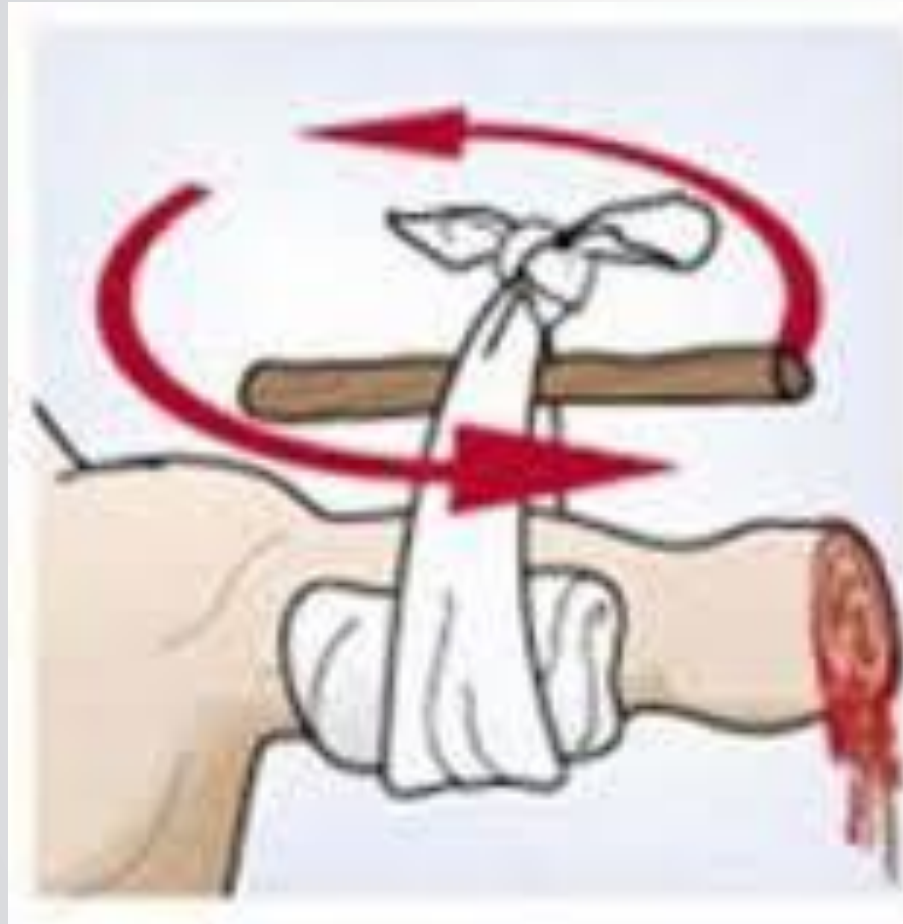COLOCAR OXIGÊNIO

CUIDAR DO SEGMENTO AMPUTADO

TORNIQUETE



BAHIANA
ESCOLA DE MEDICINA E SAÚDE PÚBLICA



LIMPEZA COM S.F. OU ÁGUA LIMPA

ENVOLVER EM GAZE OU TECIDO LIMPO

UMEDECER COM S.F. OU RINGER LACTATO

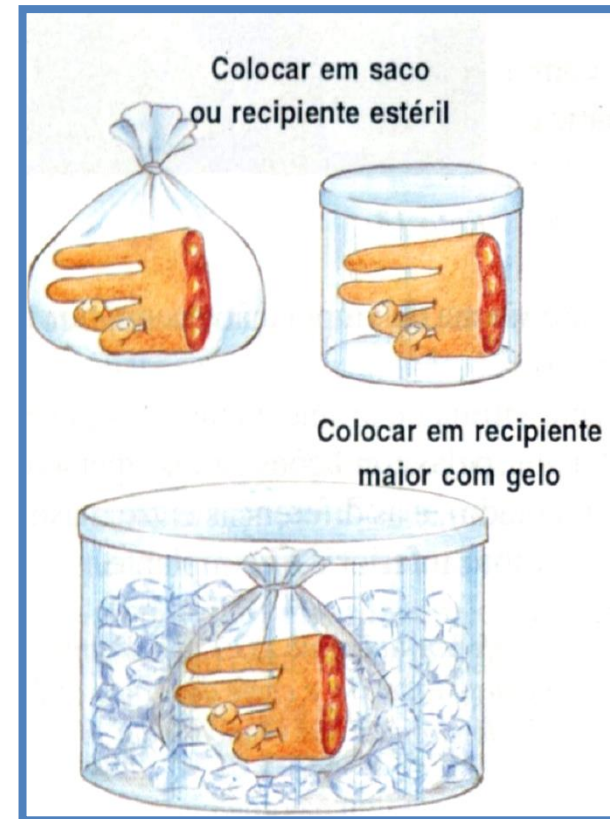
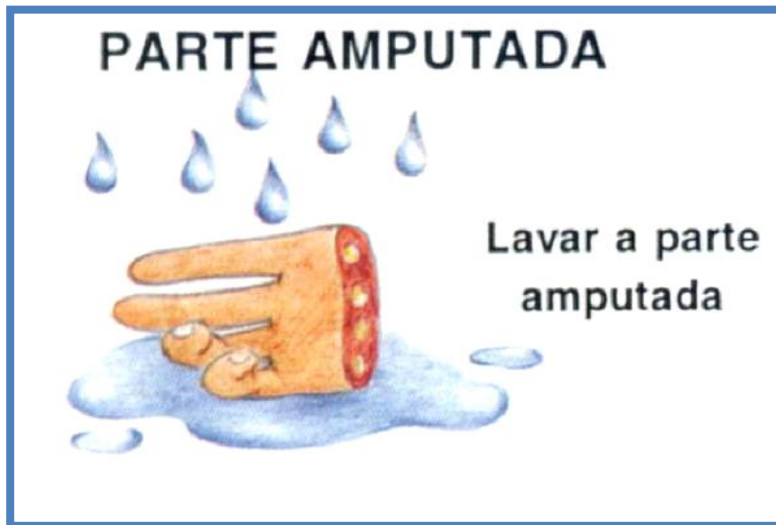COLOCAR EM UM SACO PLÁSTICO OU RECIPIENTE LIMPO

COLOCAR EM OUTRO SACO OU RECIPIENTE COM GELO

Cuidados com o segmento amputado



BAHIANA
ESCOLA DE MEDICINA E SAÚDE PÚBLICA




Cuidados com o coto proximal




BAHIANA
ESCOLA DE MEDICINA E SAÚDE PÚBLICA

COTO PROXIMAL

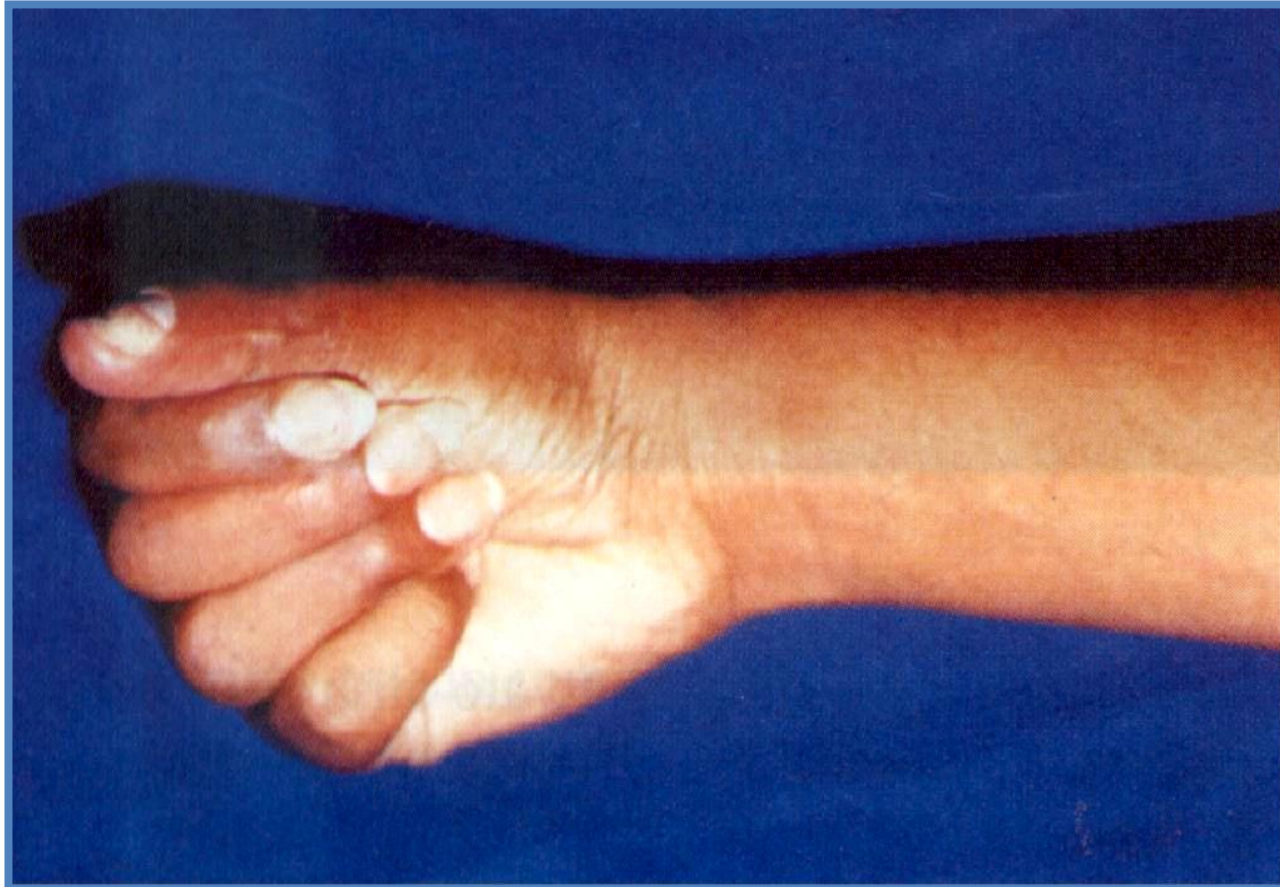Curativo compressivo

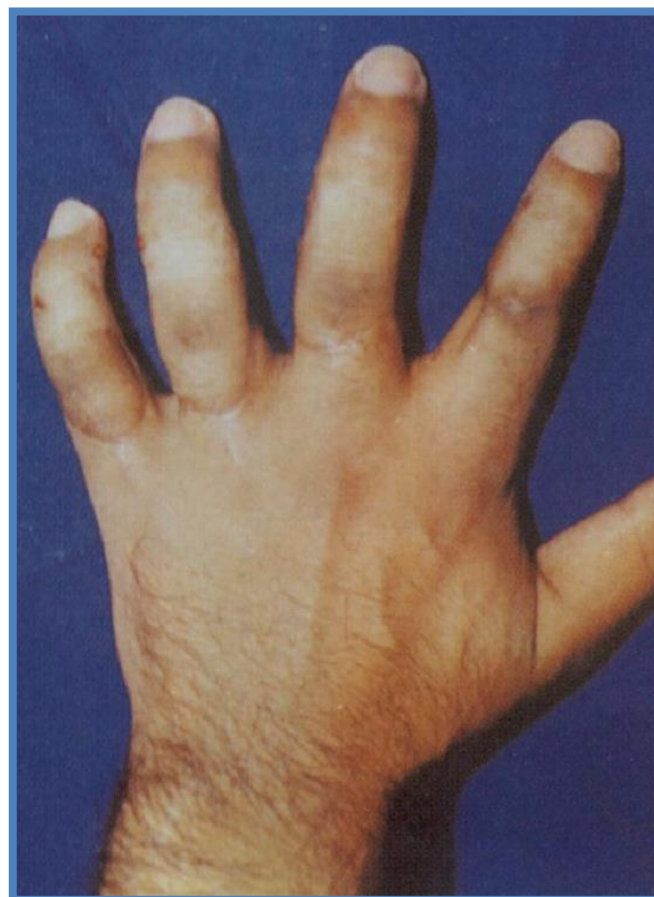


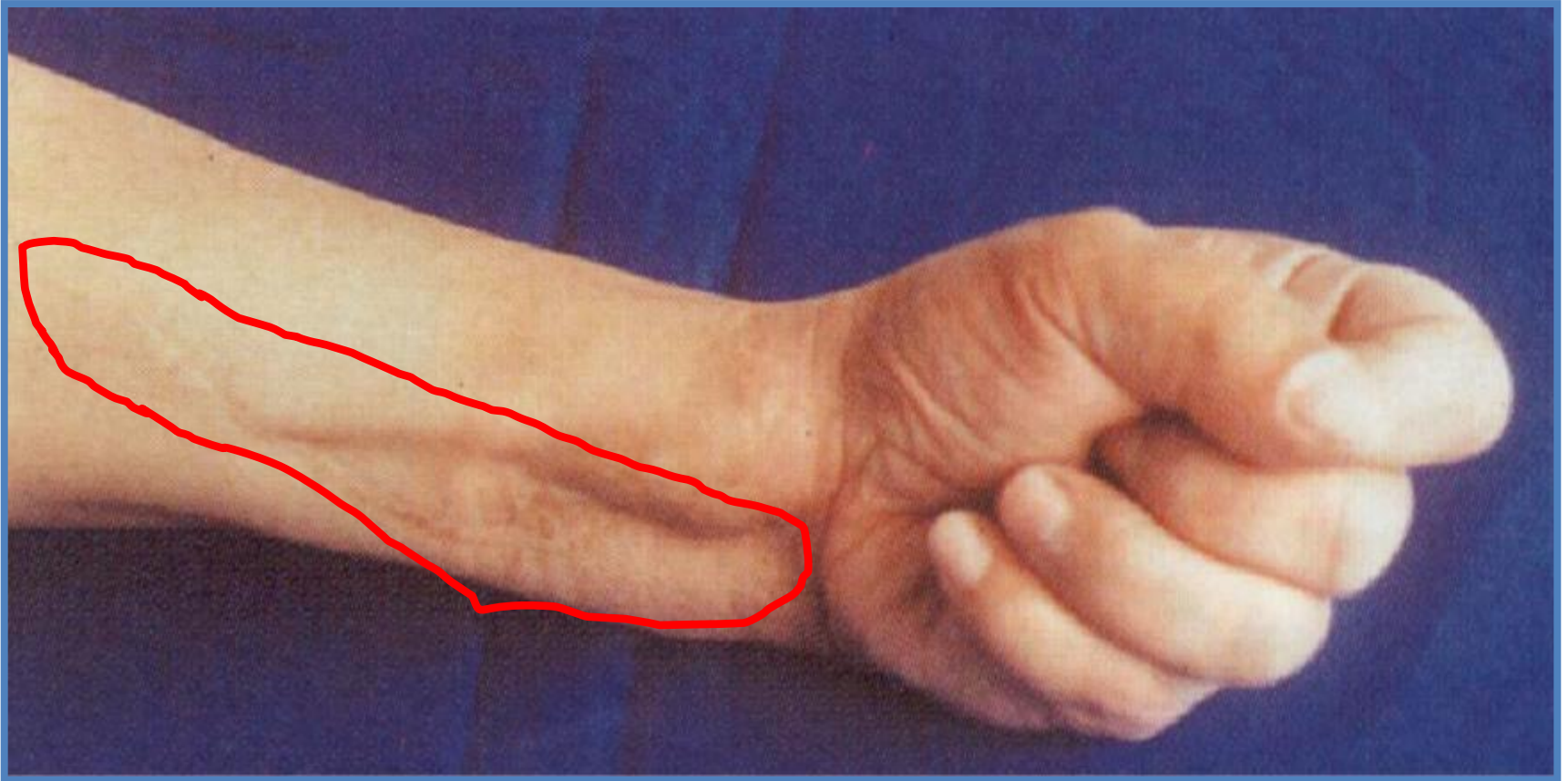
Evitar a ligadura de vasos

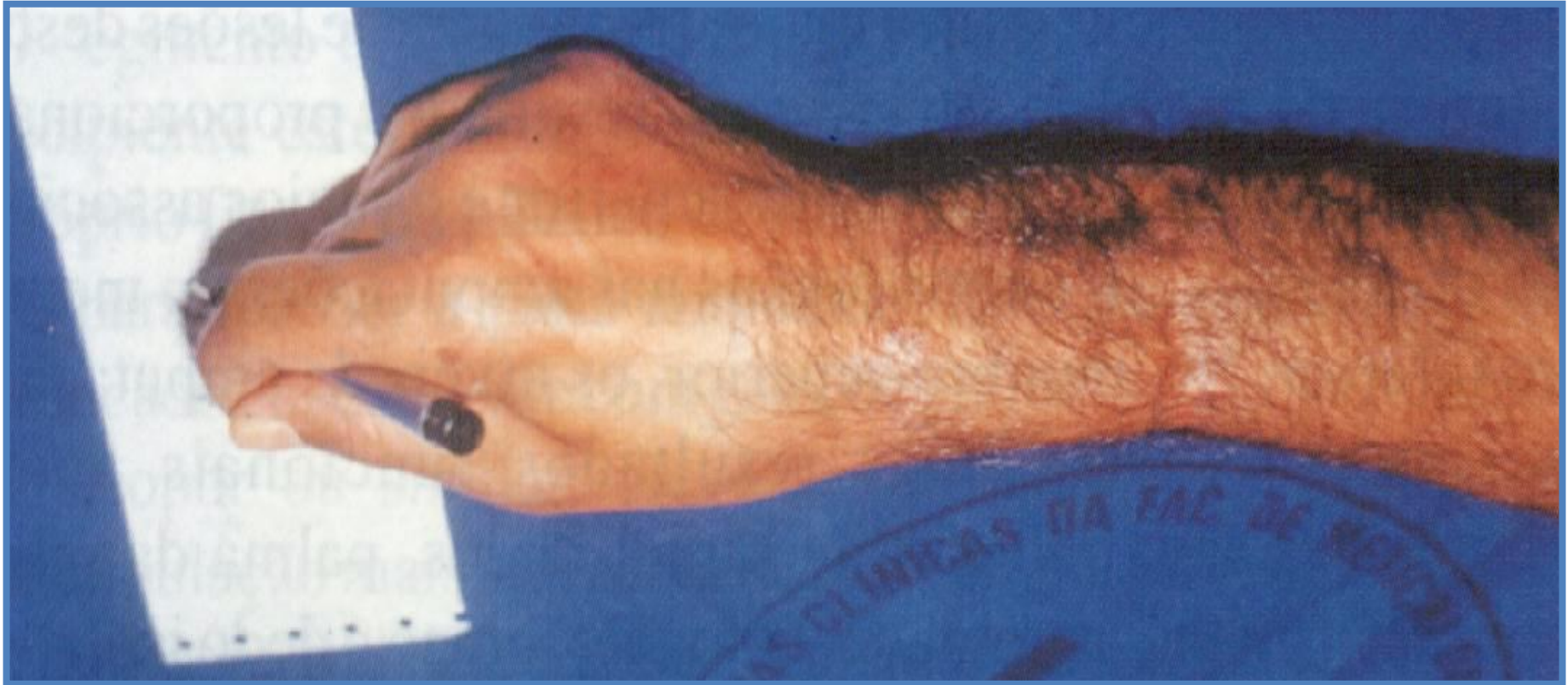

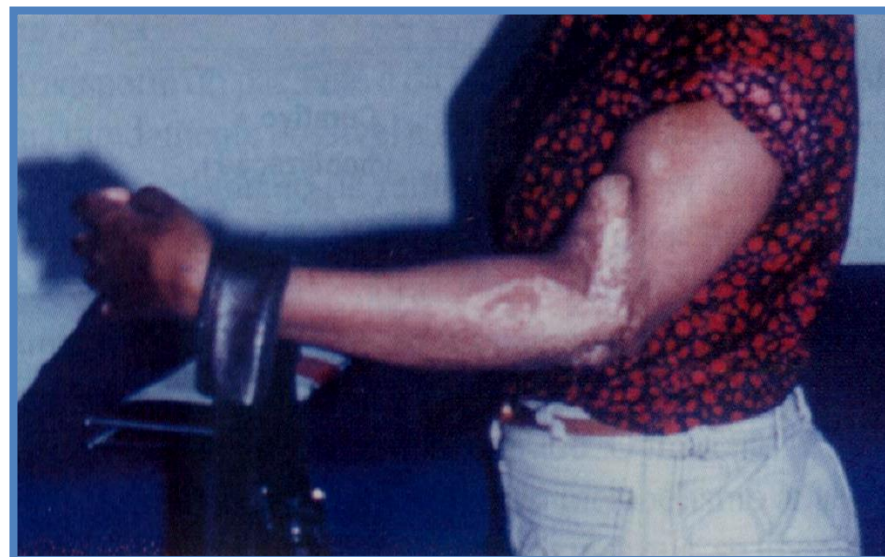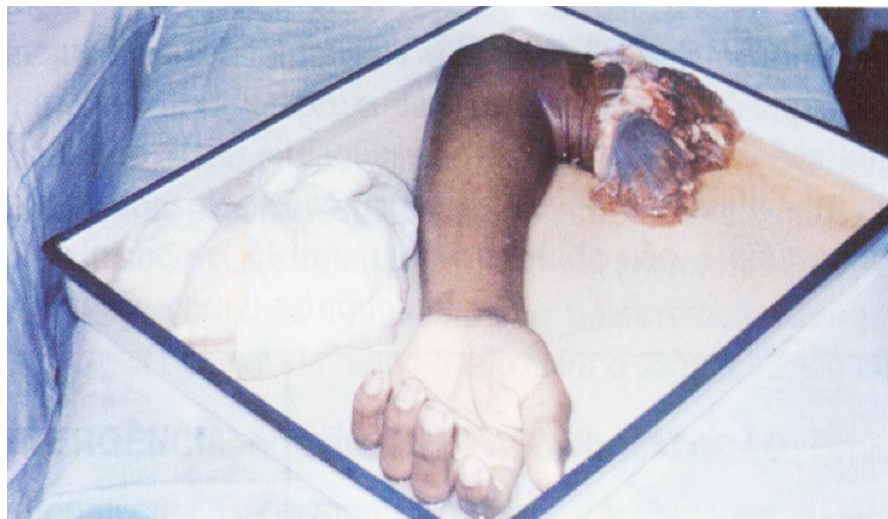Manter paciente em jejum e avisar equipe cirúrgica

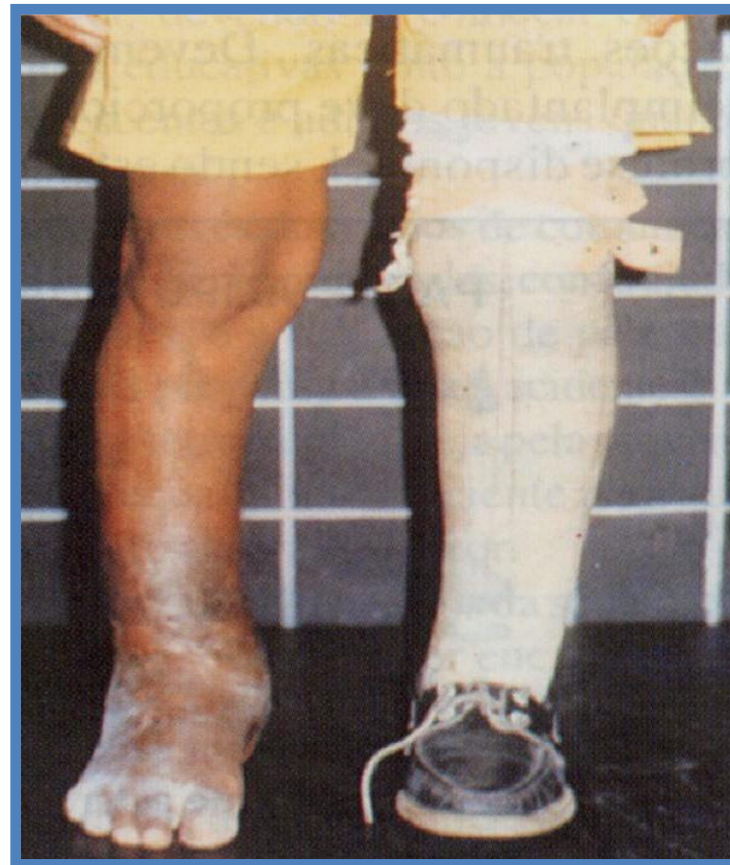
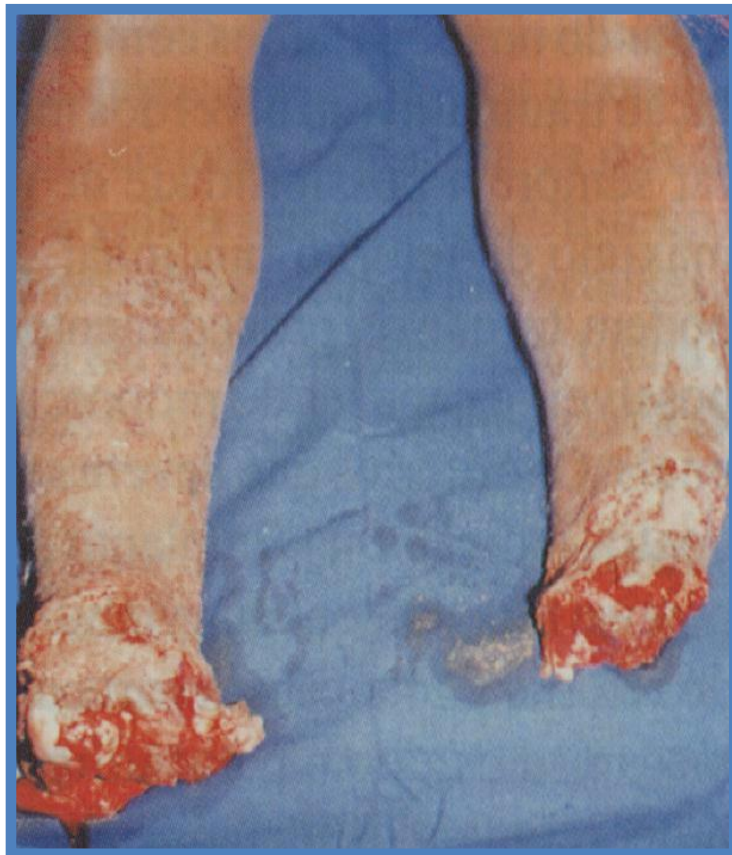




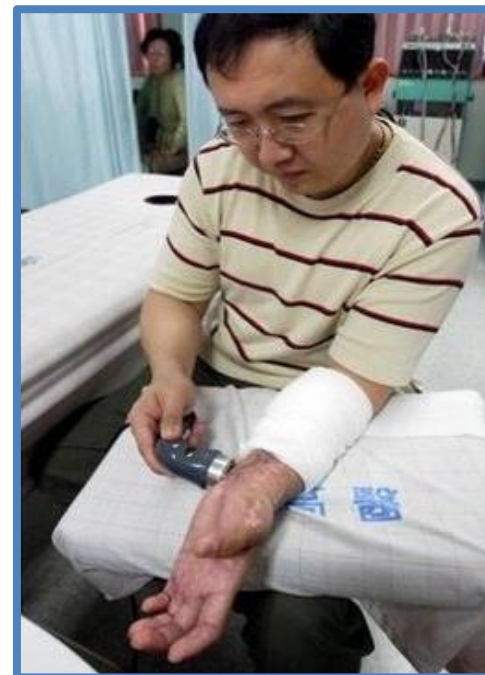
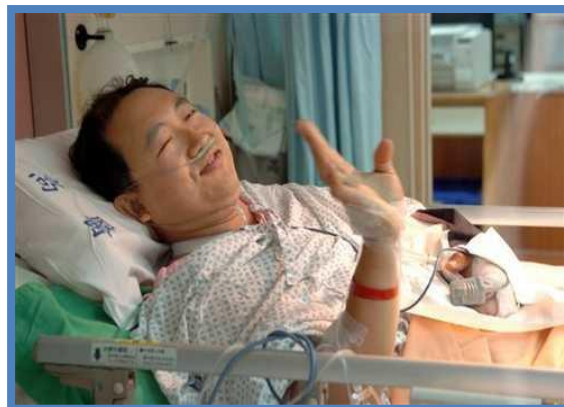
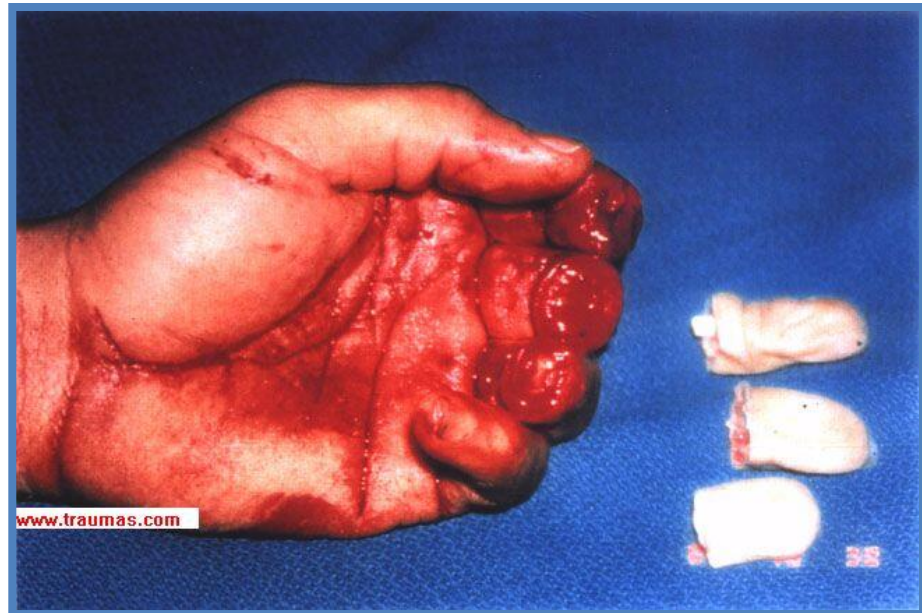


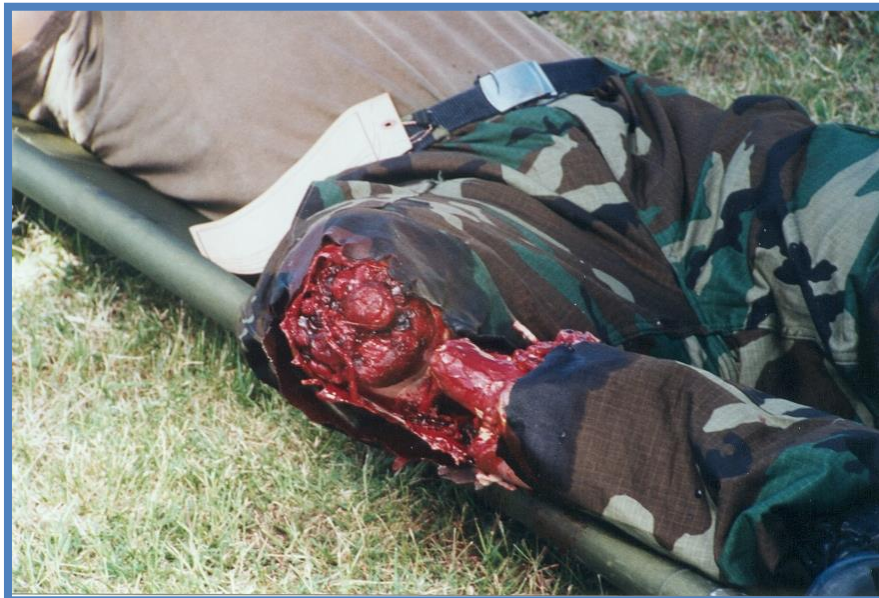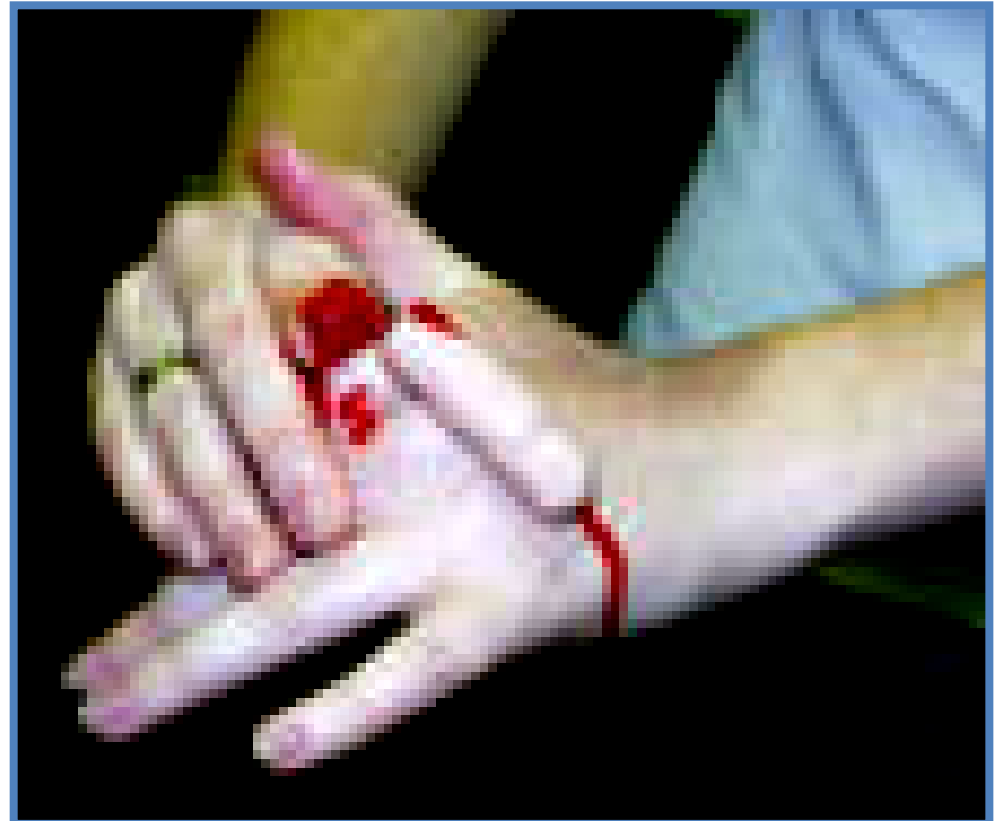


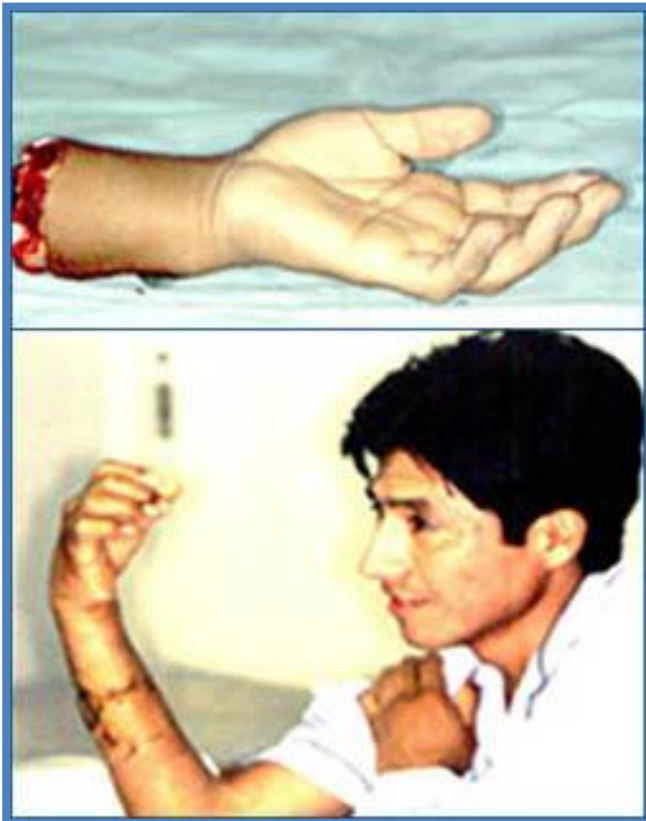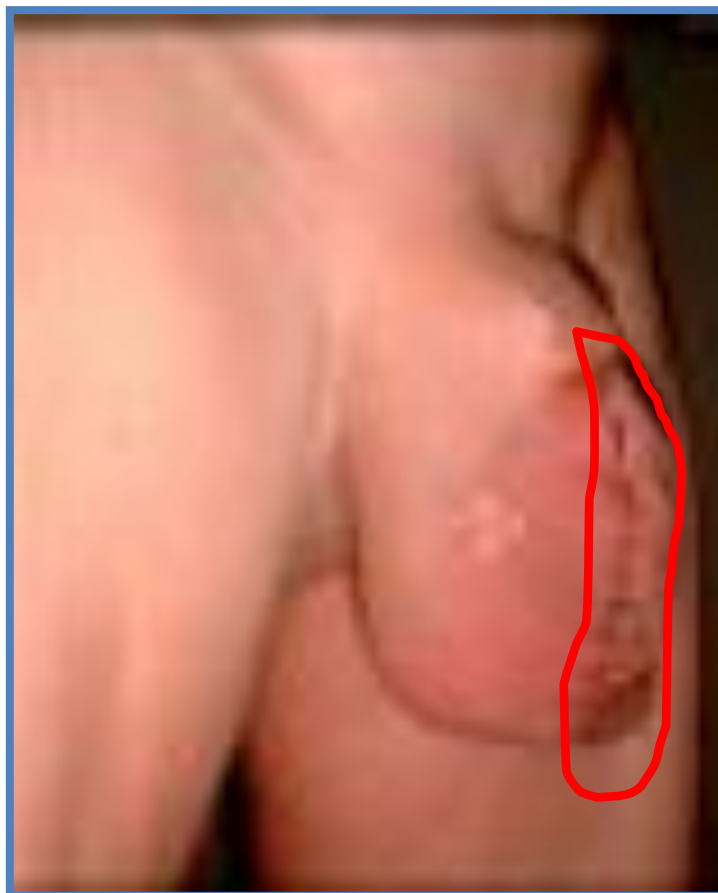Do flagrante de horror à recuperação

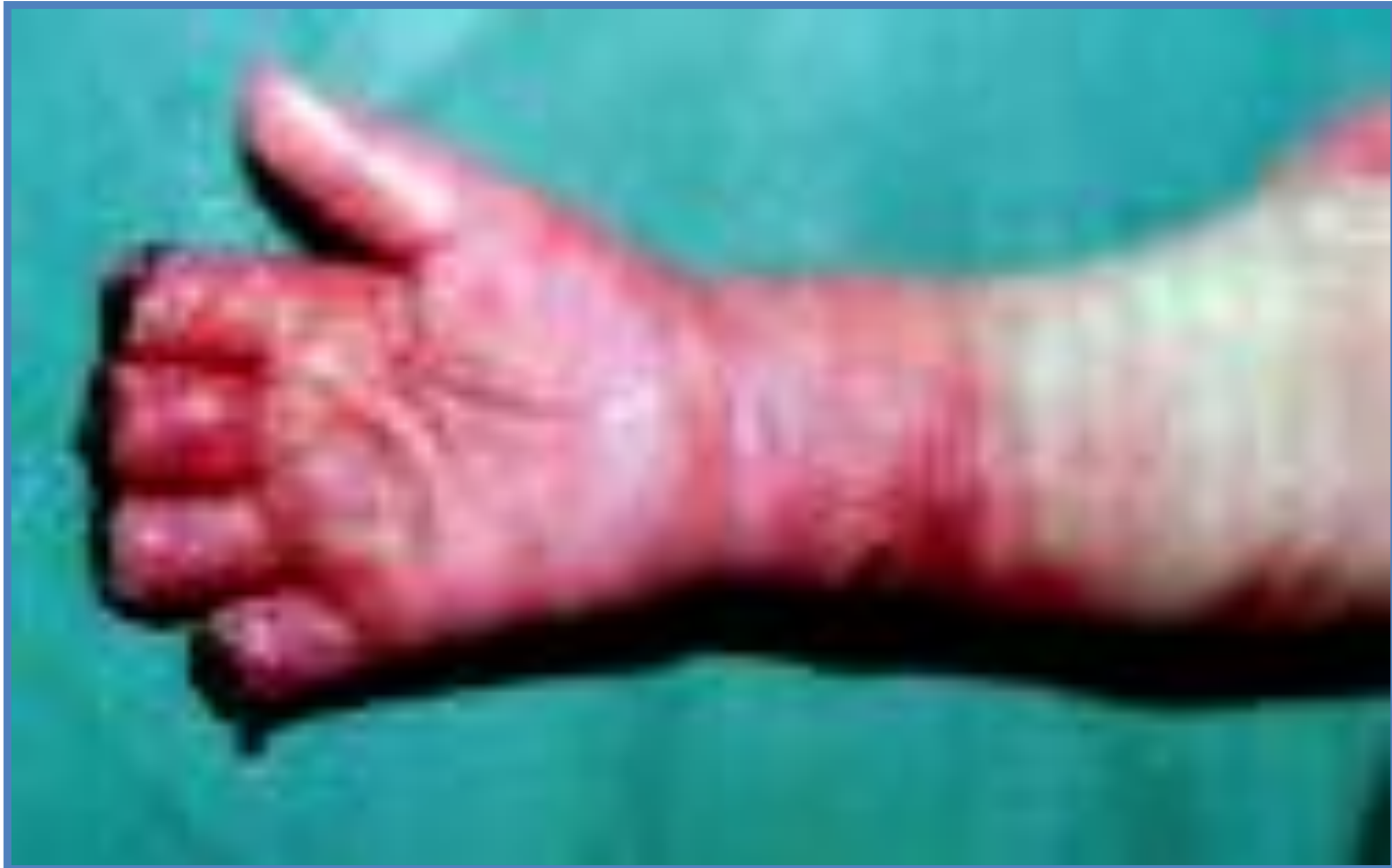

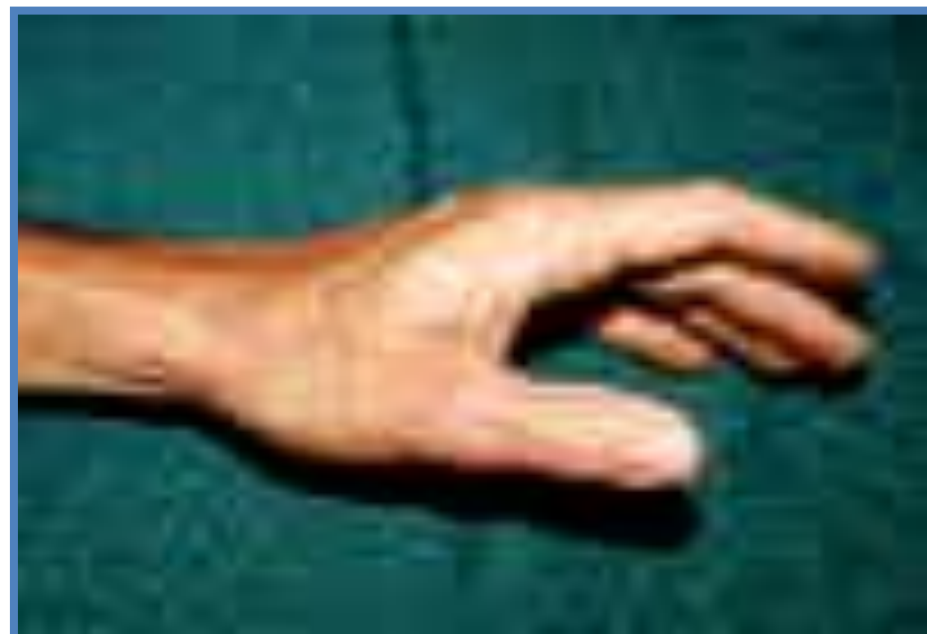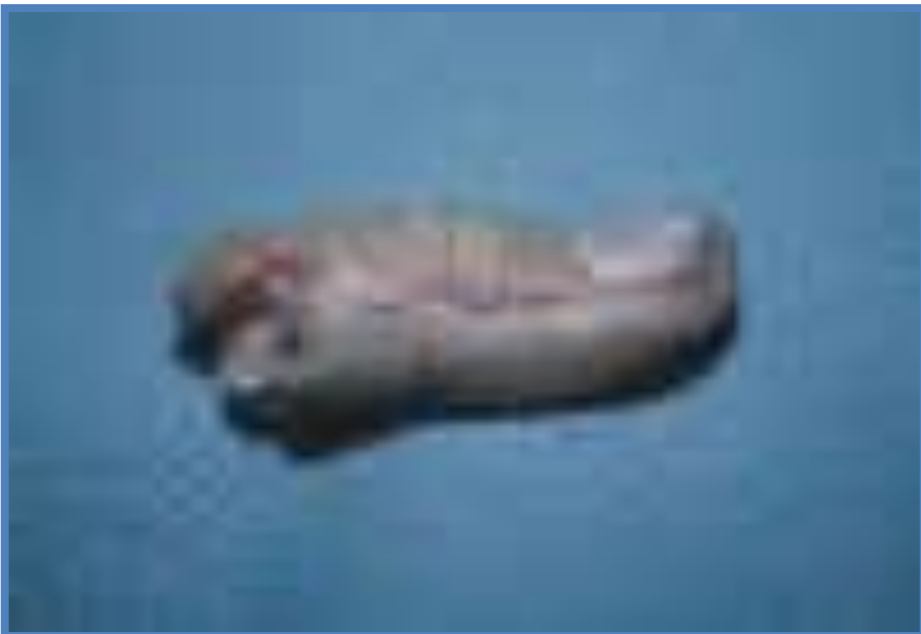NERVOS DE AÇO I Poucas horas depois de recuperar o braço da boca de um crocodilo, um veterinário de Taiwan (Formosa), de 38 anos, passou por delicada microcirurgia, ontem. Os cirurgiões, que realizaram a implantação do braço, asseguraram que Chen Po-yu tem 80% de chances de recuperar o braço. O acidente ocorreu quando ele tentava recuperar uma ampola tranqüilizante injetada no crocodilo, que parecia sedado, mas reagiu e arrancou o braço com apenas uma mordida. **Fotos: Steve Chen | AP**



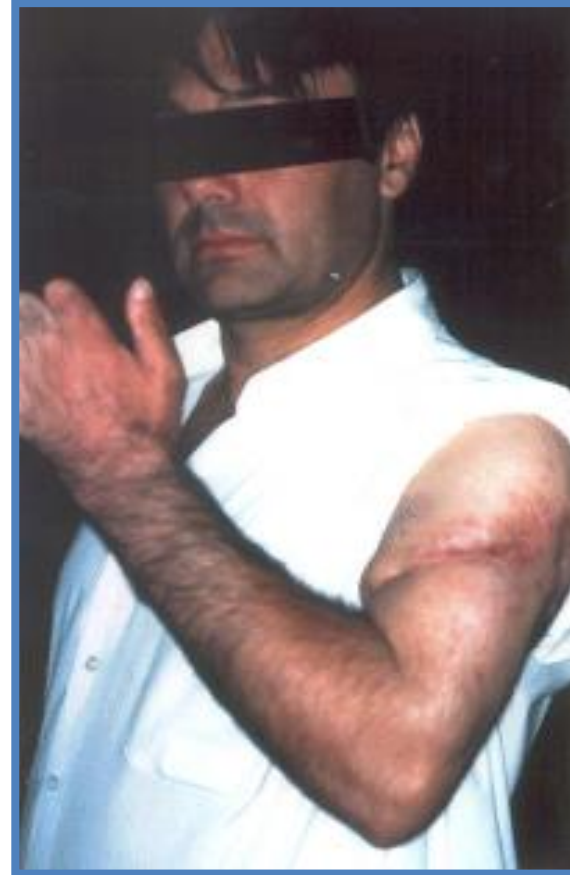
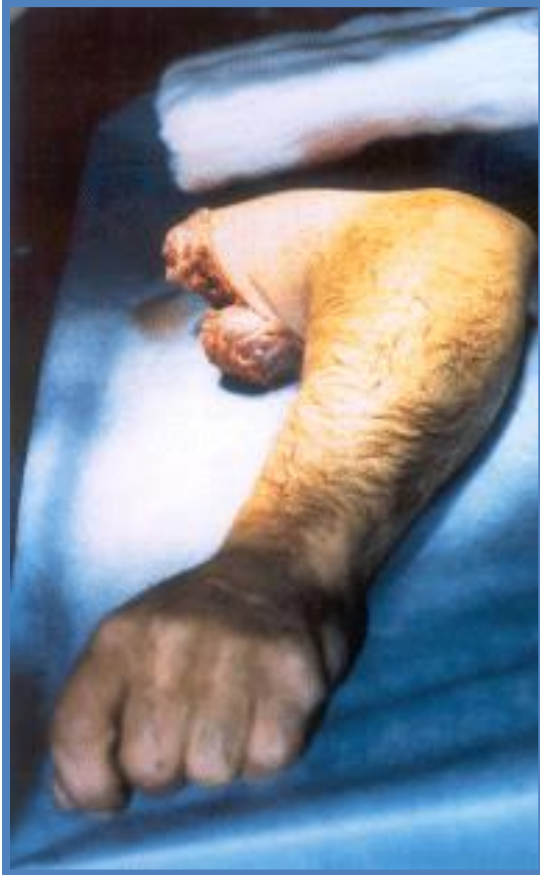


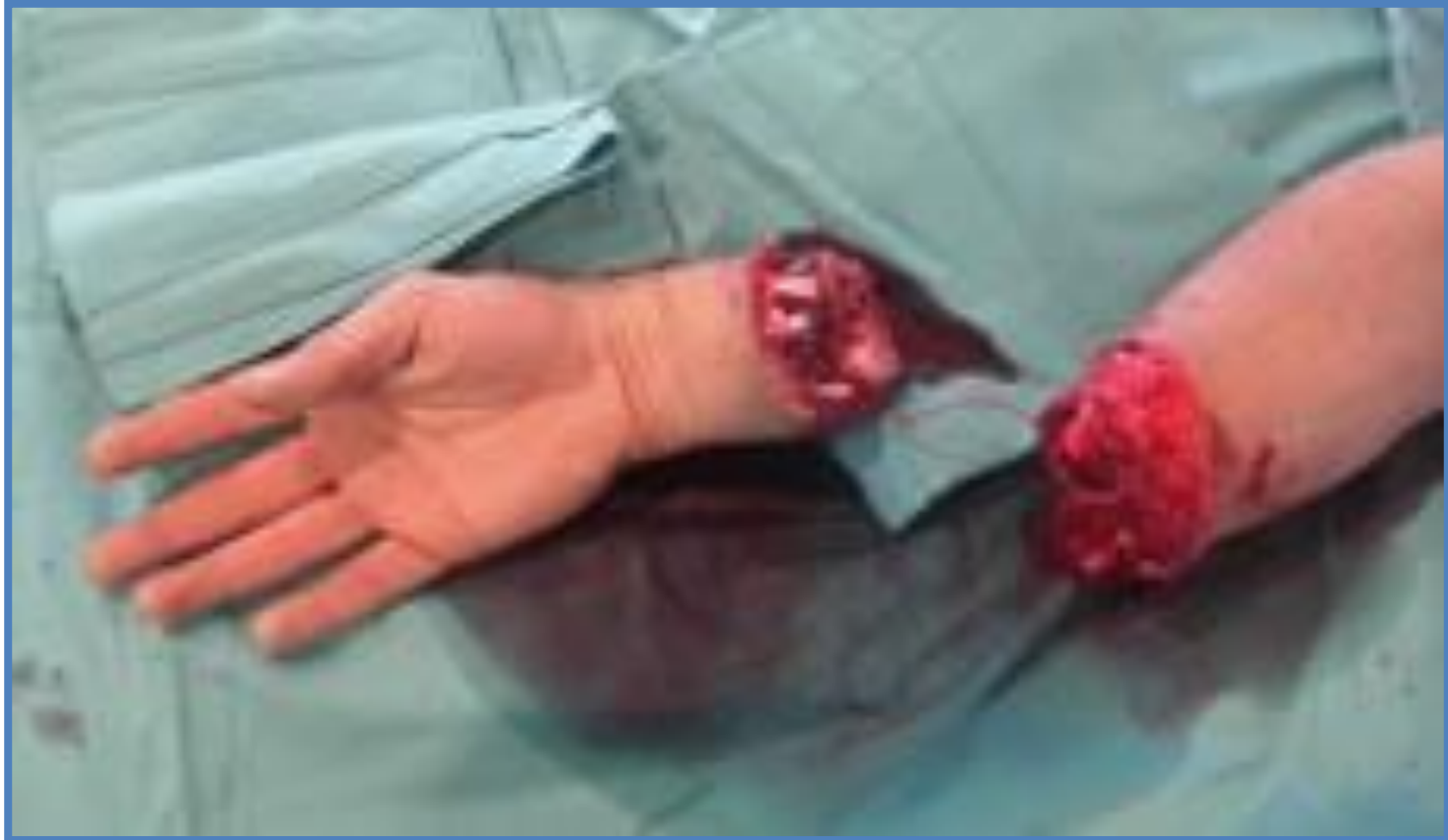


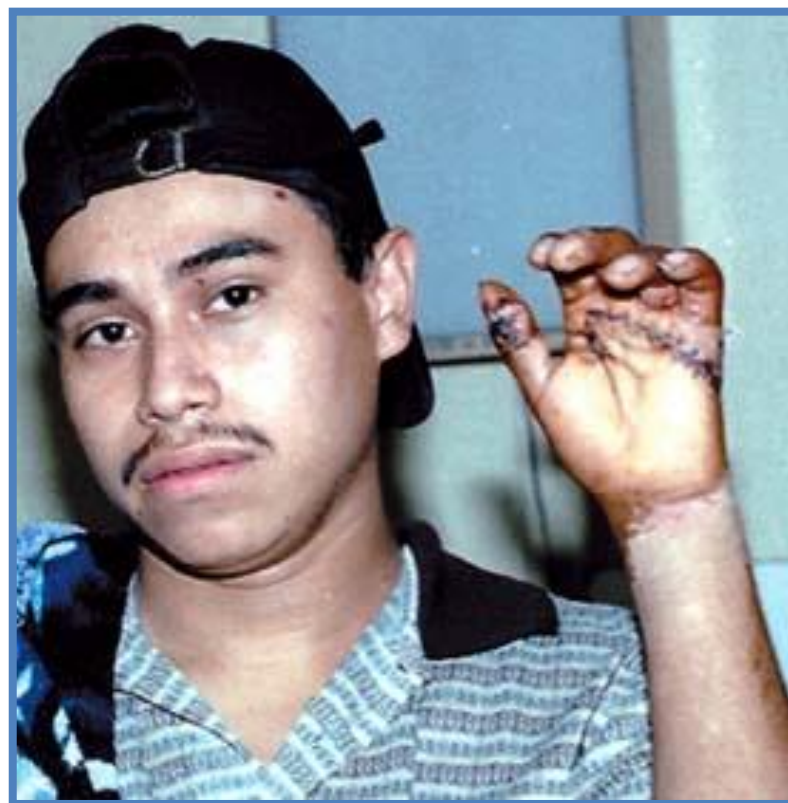
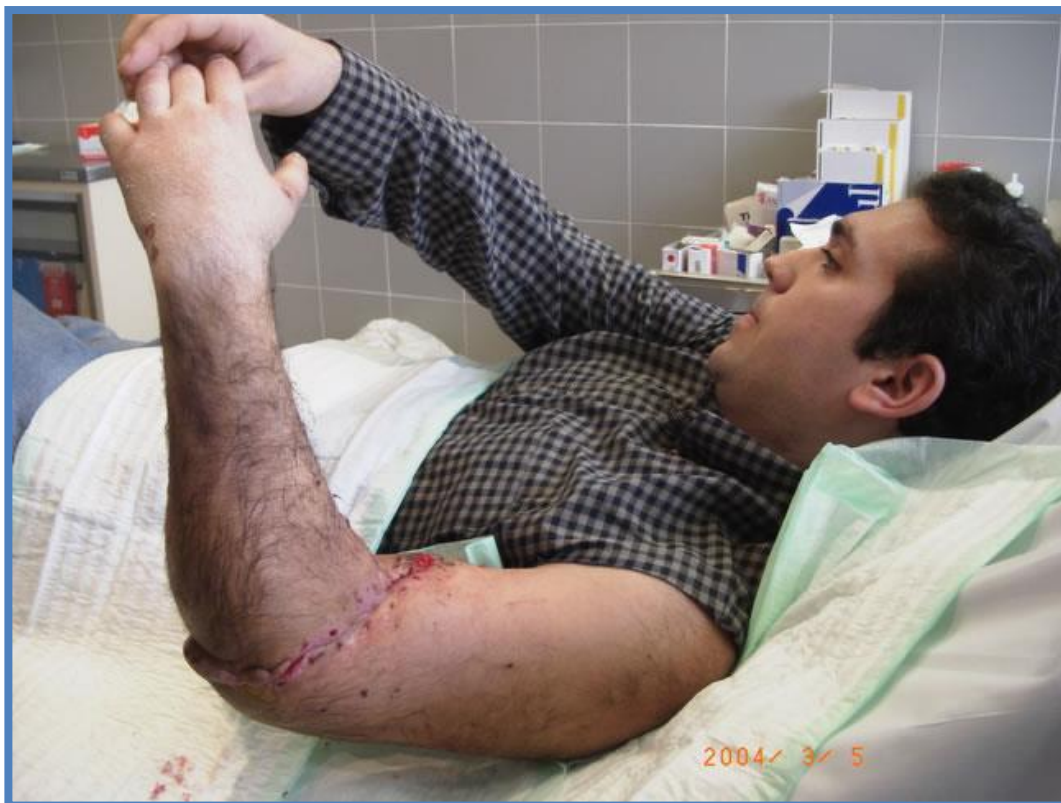






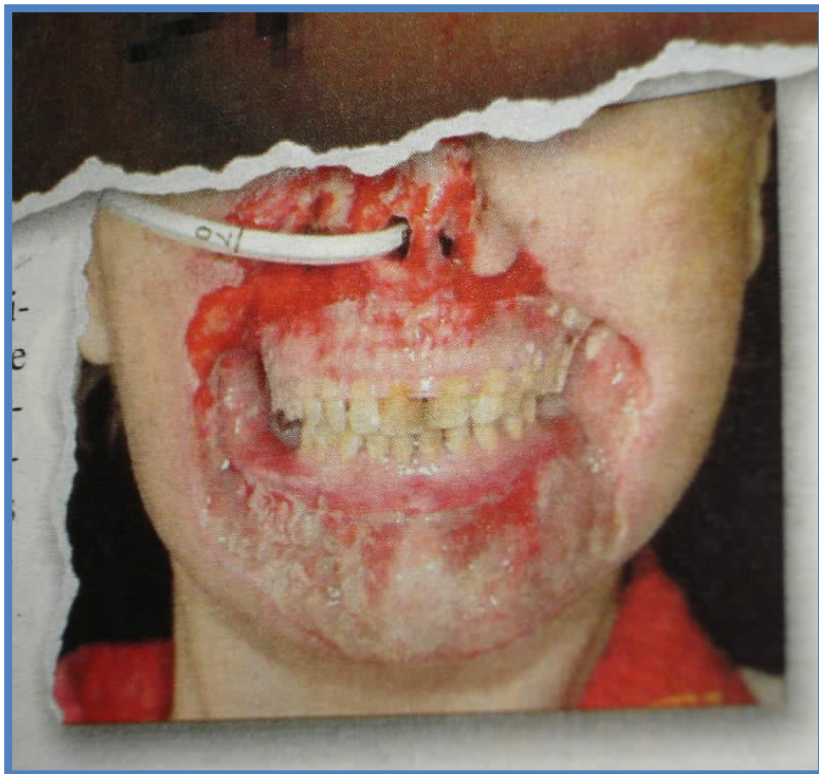
A Primeira: Francesa (2005) / Mordida de Cão

ANTES



DEPOIS



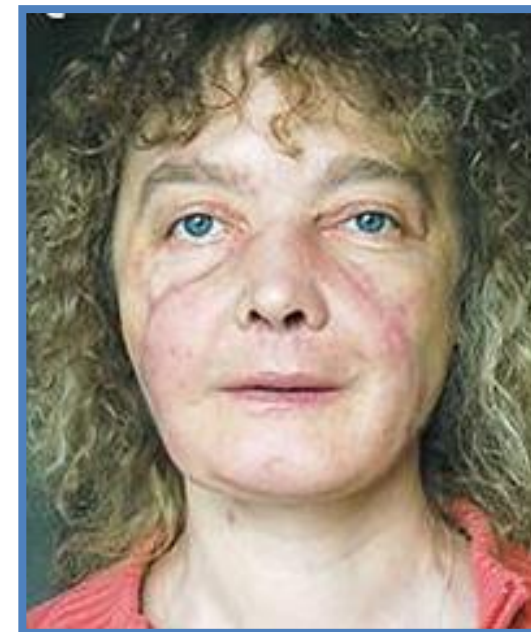Transplante de Face



BAHIANA
ESCOLA DE MEDICINA E SAÚDE PÚBLICA



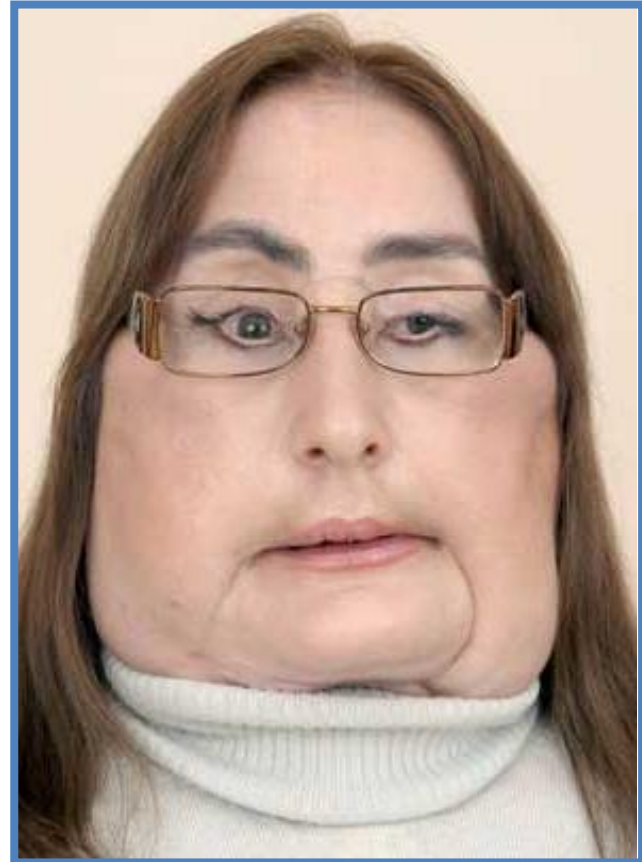Isabele Dinoire – Primeiro transplante de face do mundo



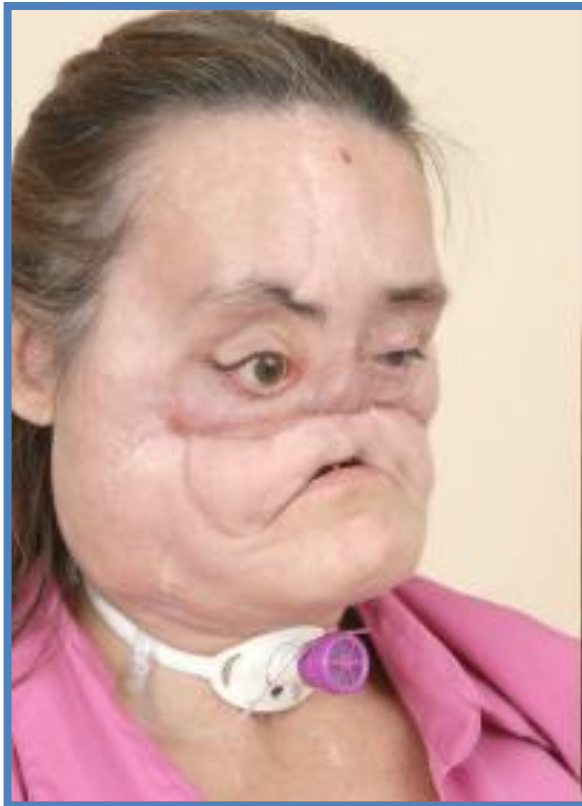Transplante de Face



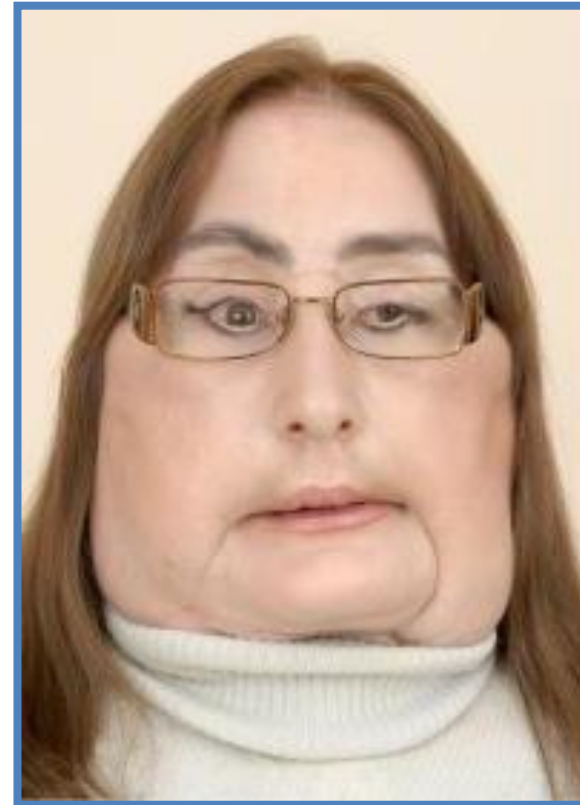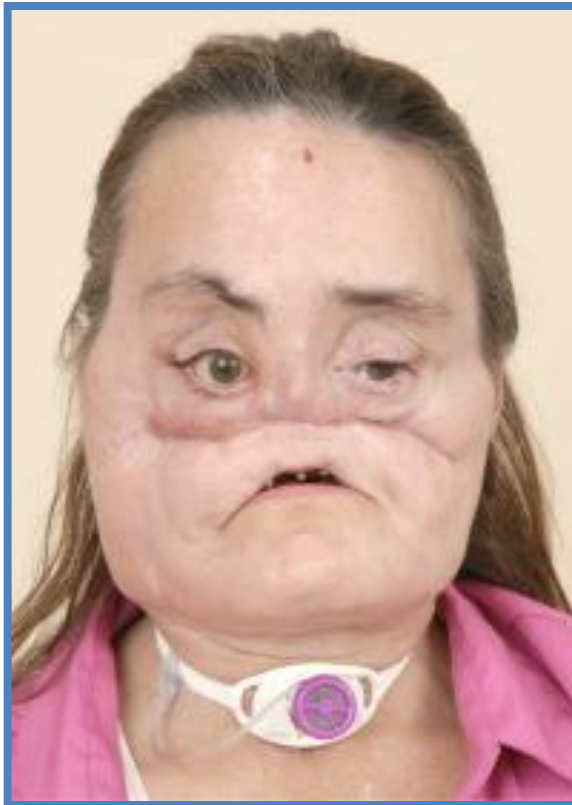BAHIANA
ESCOLA DE MEDICINA E SAÚDE PÚBLICA



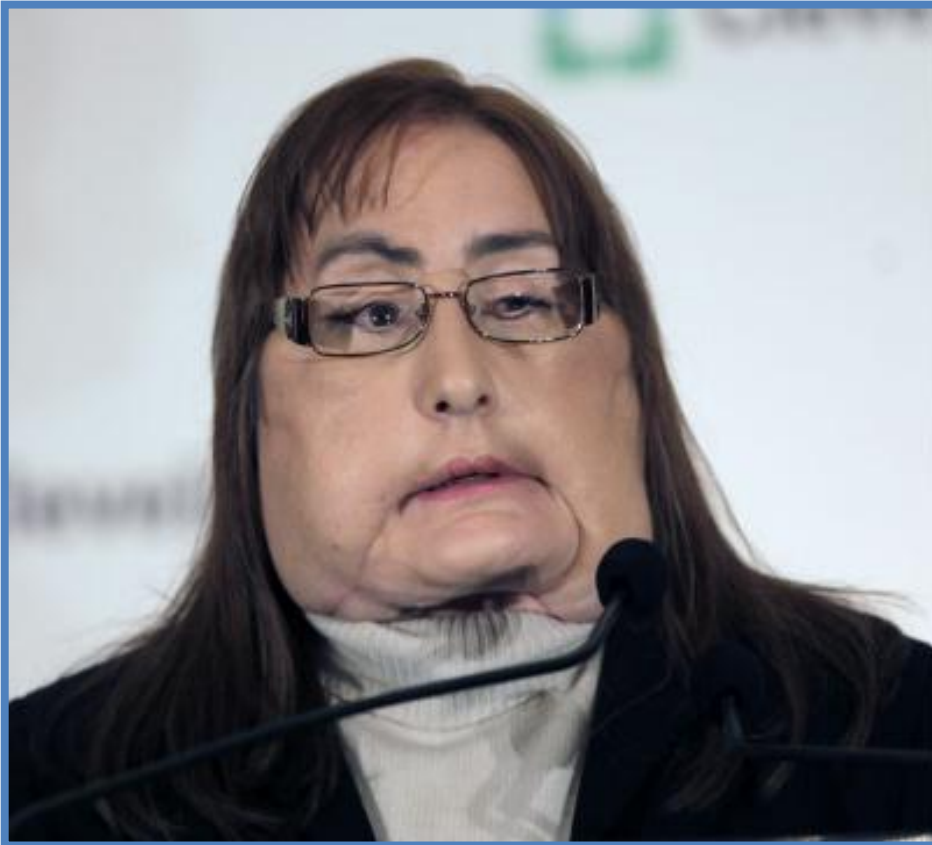
Tiro à queima roupa disparado pelo marido – Connie Culp



Transplante de Face



Transplante de Face

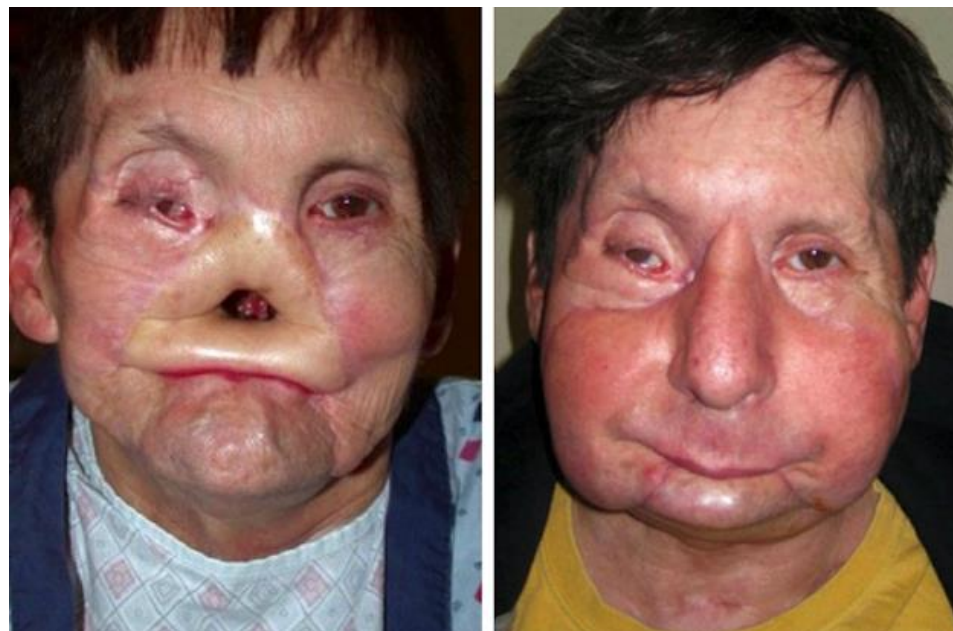

Transplante de Face



BAHIANA
ESCOLA DE MEDICINA E SAÚDE PÚBLICA

Um americano James Maki de 59 anos é o segundo paciente a fazer o transplante de face nos Estados Unidos. James ficou assim desfigurado no ano de 2005, pois caiu em trilhos eletrificados em uma estação do metrô. Esta é a segunda cirurgia do gênero feita nos EUA, mais propriamente em Boston.

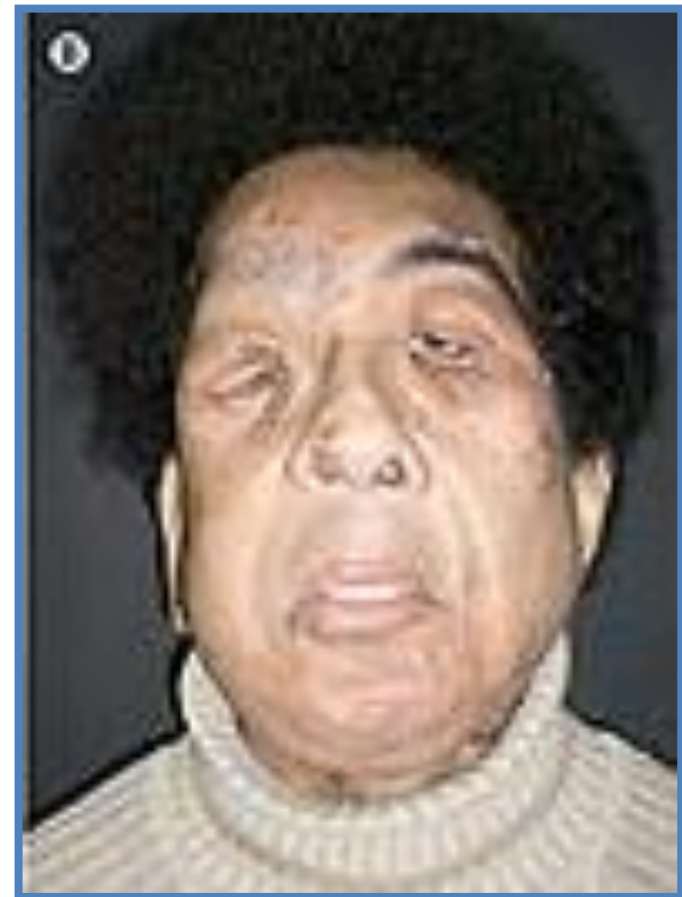
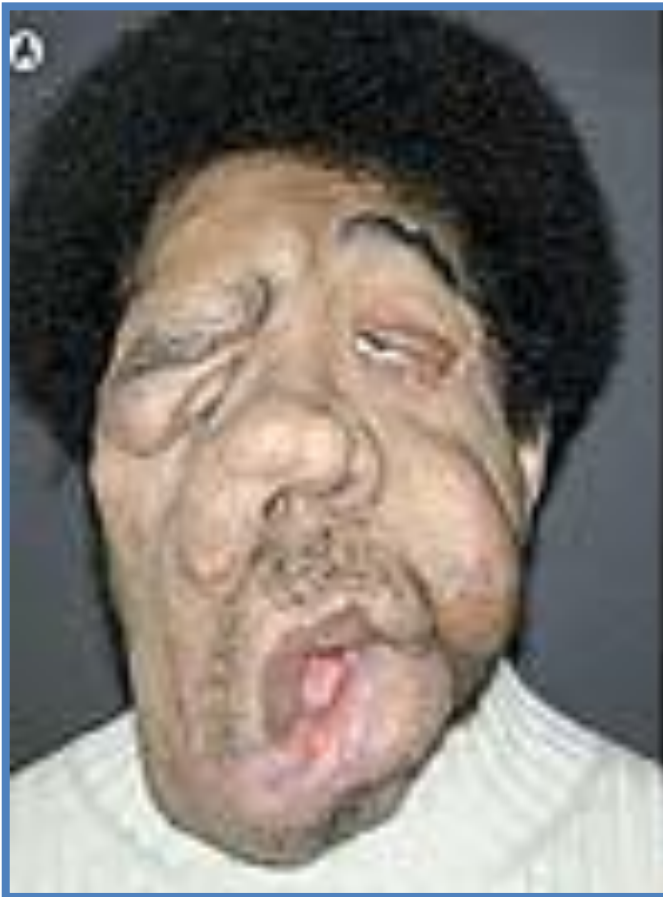
Transplante de Face – James Maki

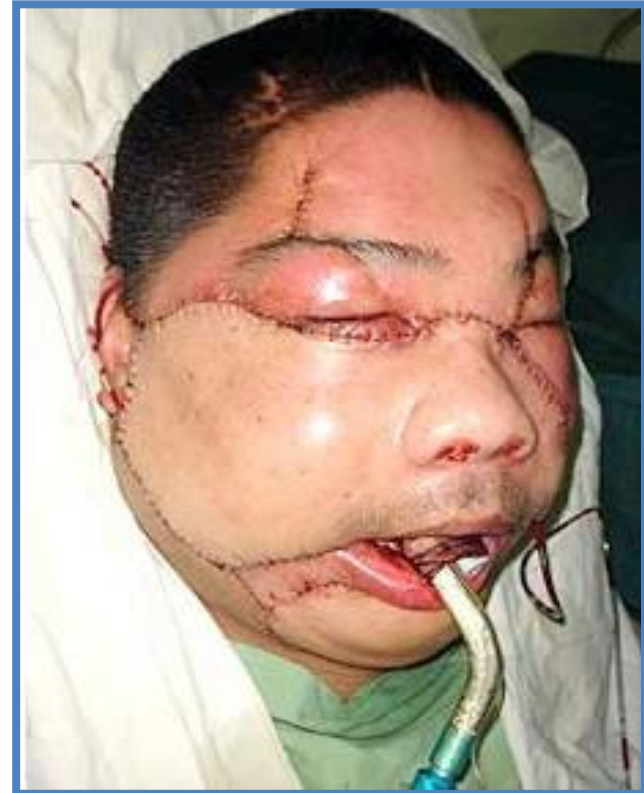
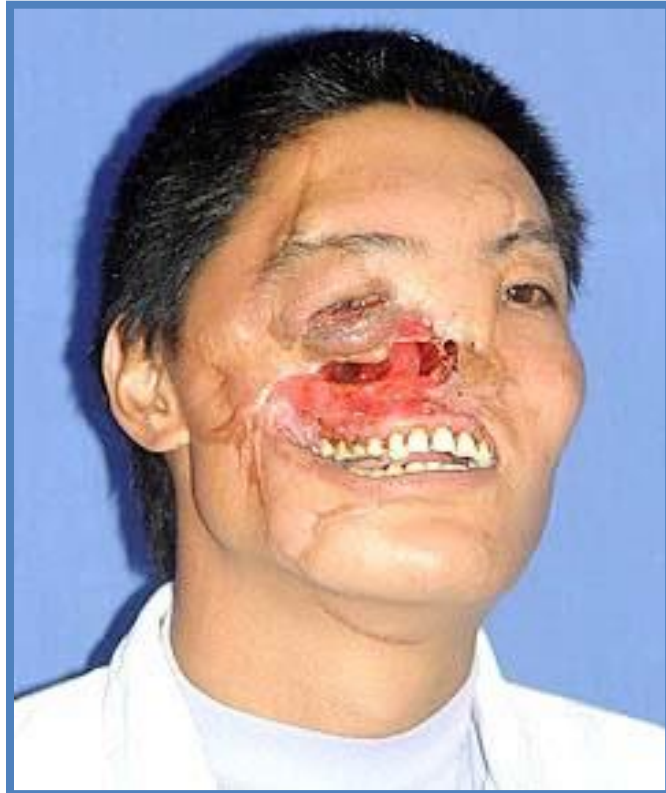
BAHIANA
ESCOLA DE MEDICINA E SAÚDE PÚBLICA



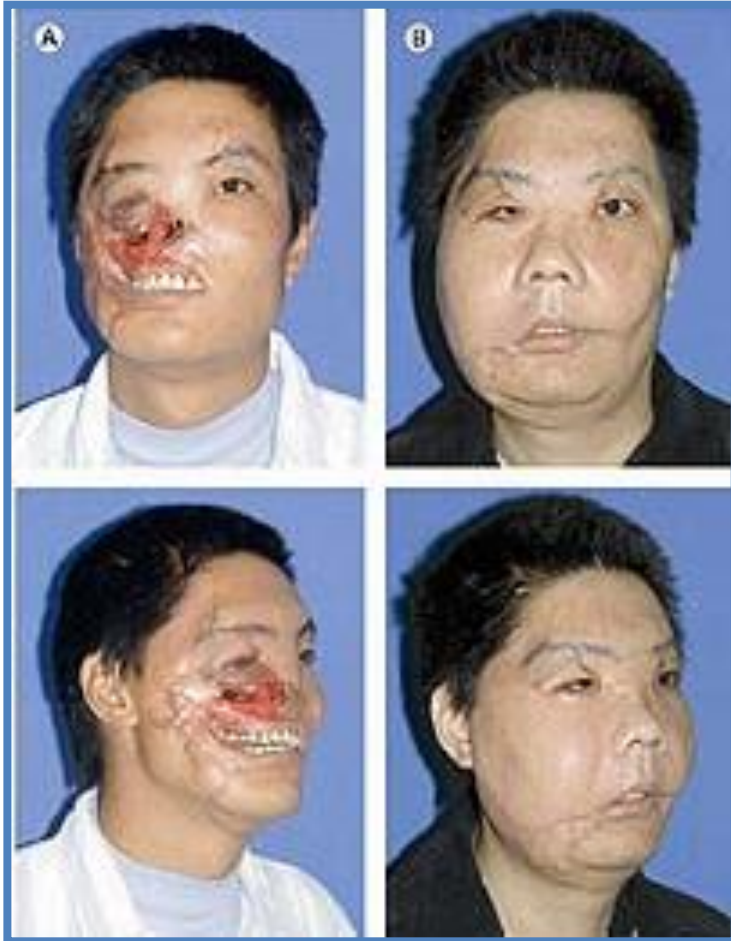

Francês com tumor de face

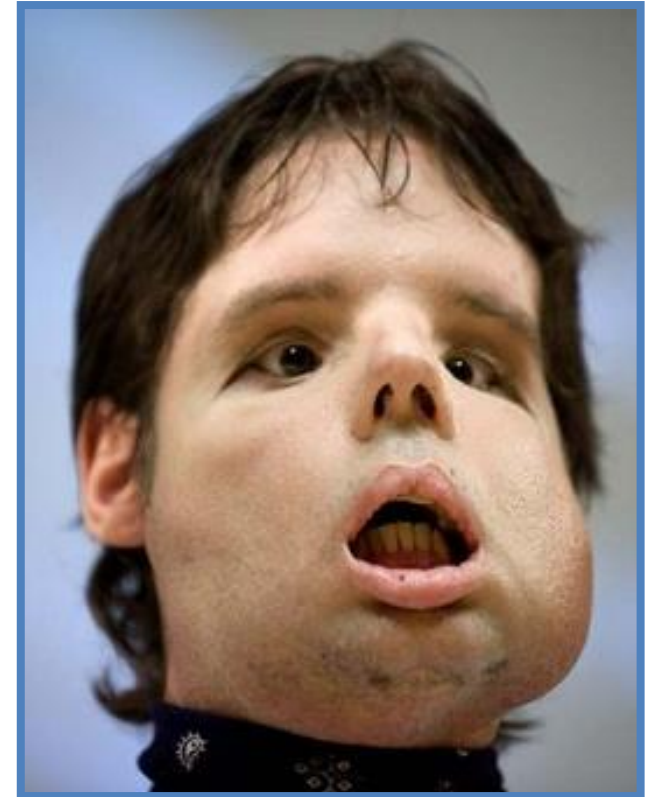
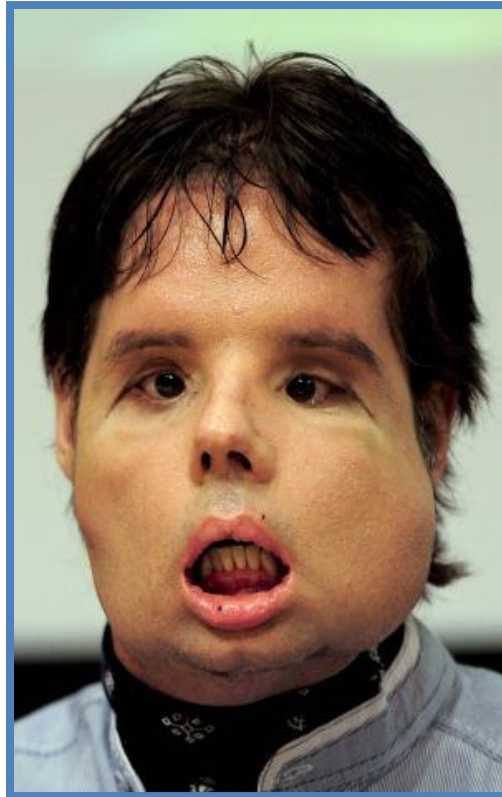
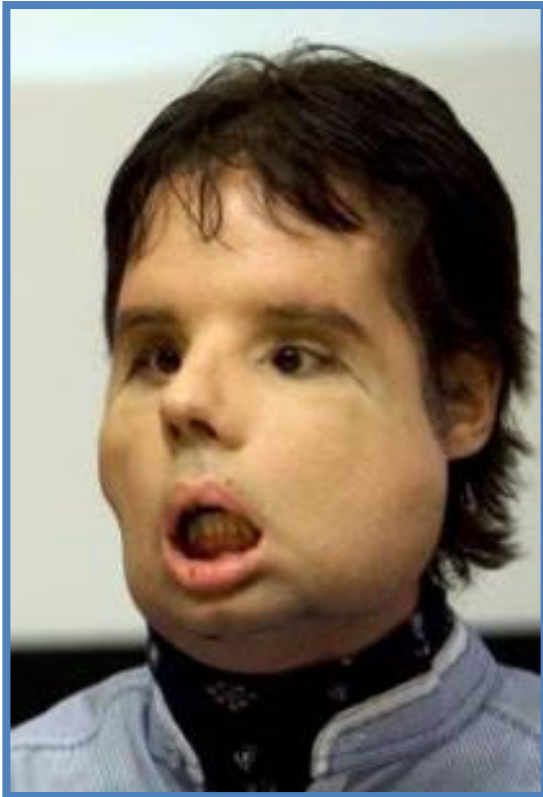
Chinês atacado por urso em 2004 operado em 2006

Transplante de Face

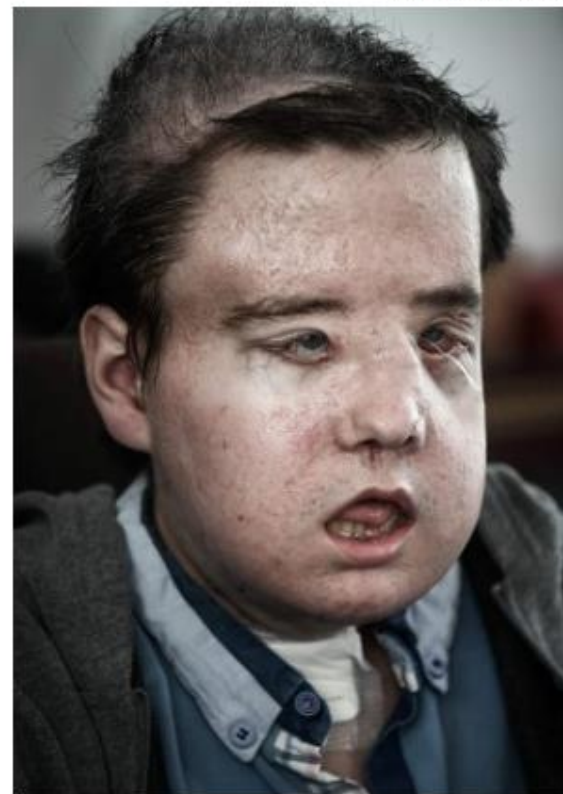

Oscar, 31 anos, Espanha. Tiro.



Francês ganha “terceiro rosto” após transplantes, em caso único no mundo

O francês Jérôme Hamon, 43, se tornou a primeira pessoa no mundo a receber dois transplantes faciais. O último deles foi há três meses, uma necessidade após a primeira intervenção cirúrgica ter fracassado por causa de uma rejeição cinco anos depois. Satisfeito com seu “terceiro rosto”, o homem diz se sentir bem durante processo de recuperação: “Aceitei imediatamente o primeiro rosto. Desta vez, é a mesma coisa”, ressalta.



Jérôme Hamon se tornou a 1ª pessoa no mundo a enfrentar dois transplantes faciais

UOL, 2018.

Transplante de Face



Hamon permaneceu em um hospital em Paris sem rosto por dois meses

O francês sofre de neurofibromatose tipo 1, conhecida como doença de von Recklinghausen. A doença genética causou graves tumores que desfiguraram seu rosto.

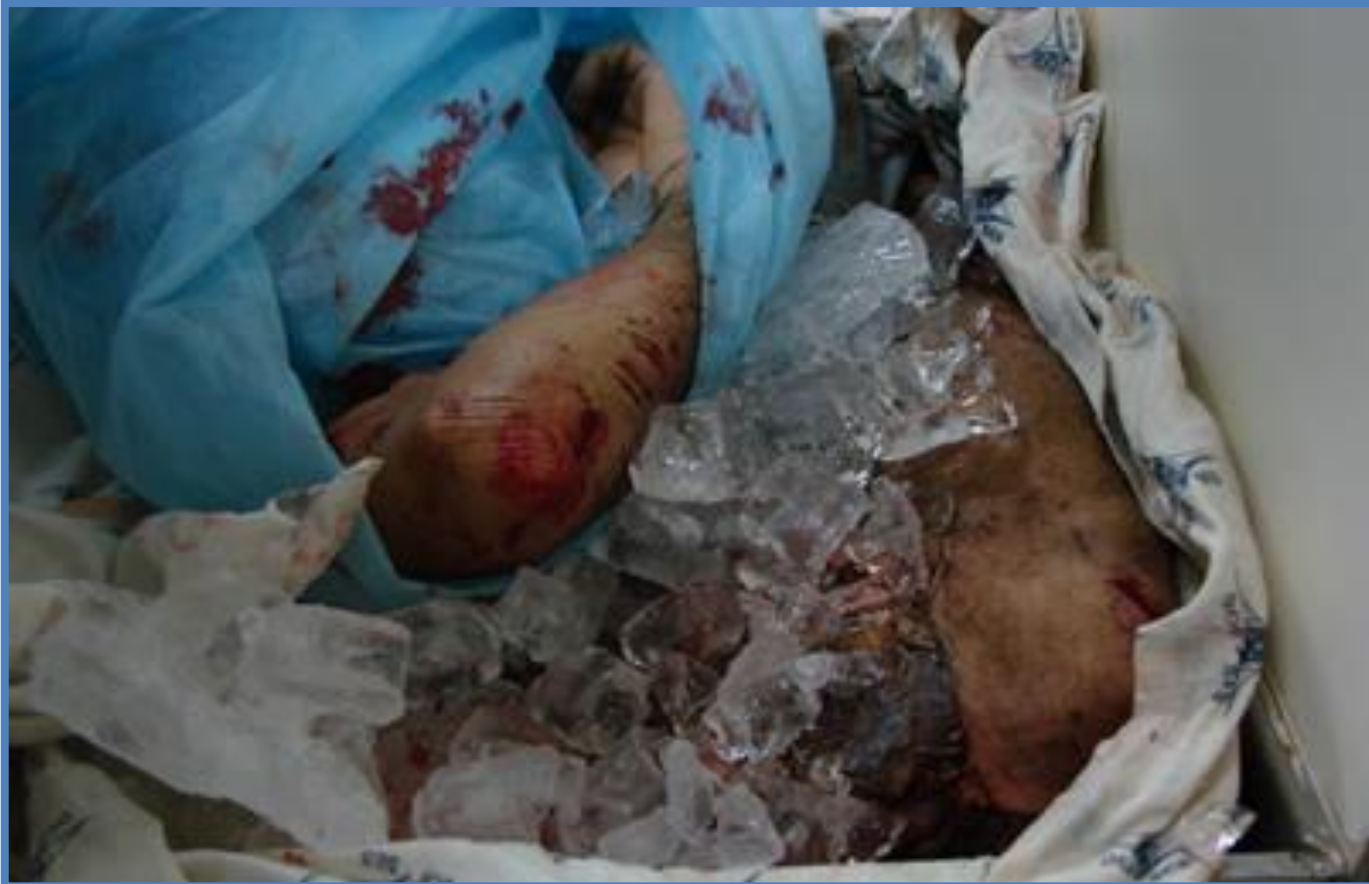Seu primeiro transplante, realizado em 2010, foi considerado um sucesso. O problema surgiu em 2015, quando ele pegou um resfriado comum e foi tratado com antibiótico. Porém, a droga era incompatível com o tratamento imunossupressor que recebia para evitar rejeição.

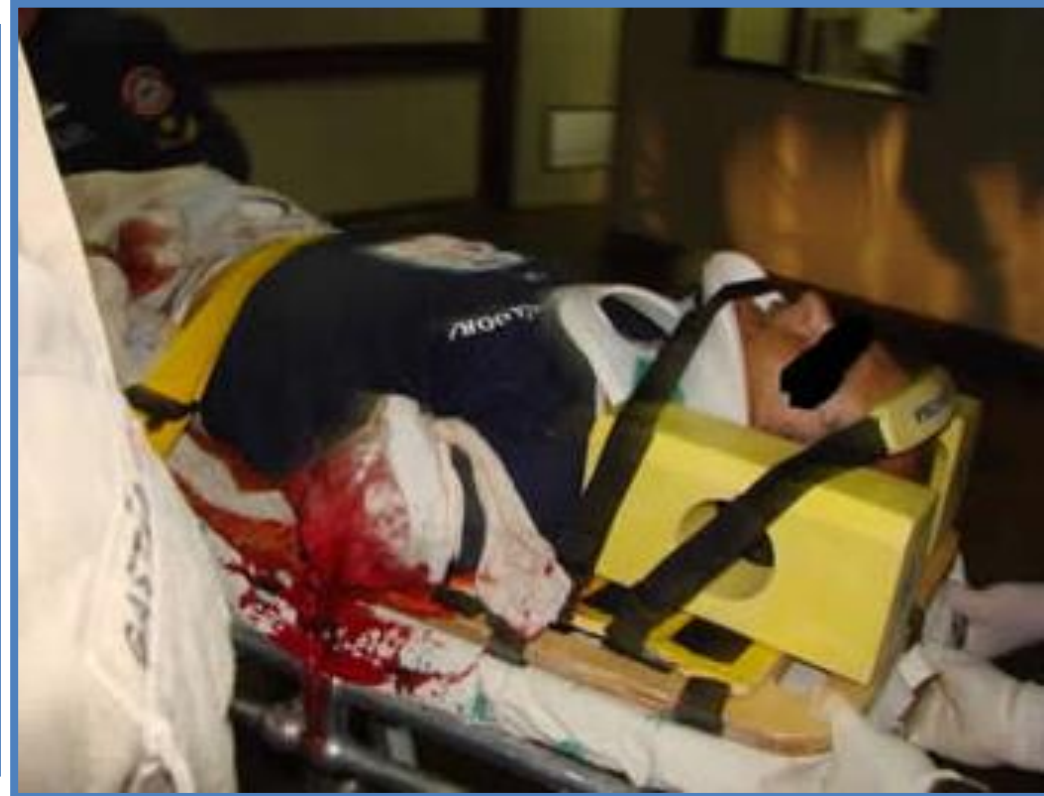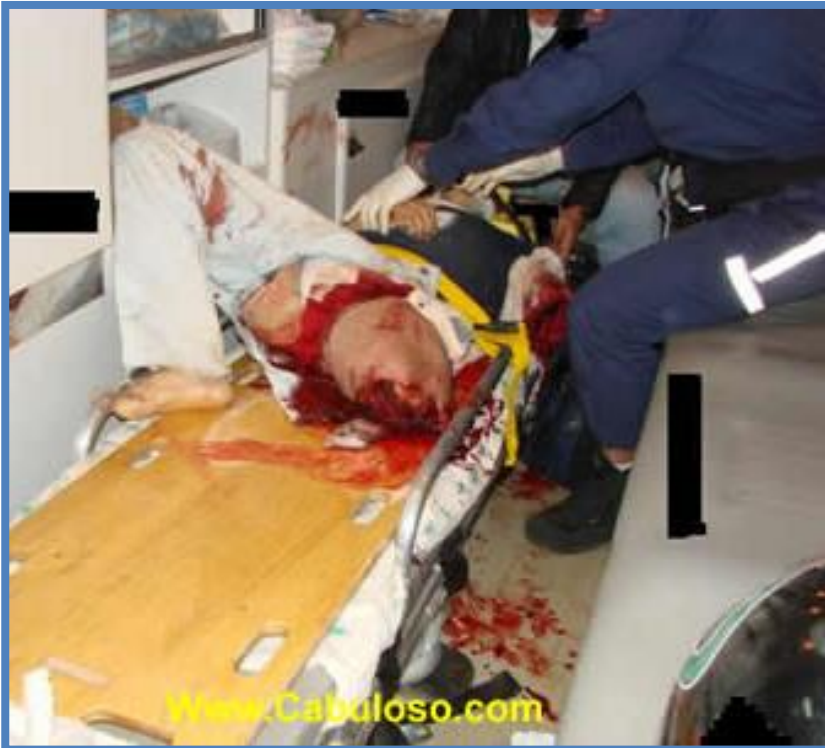Por causa disso, os primeiros sinais de rejeição vieram em 2016. Em novembro de 2017, o rosto transplantado sofreu necrose e teve que ser removido.

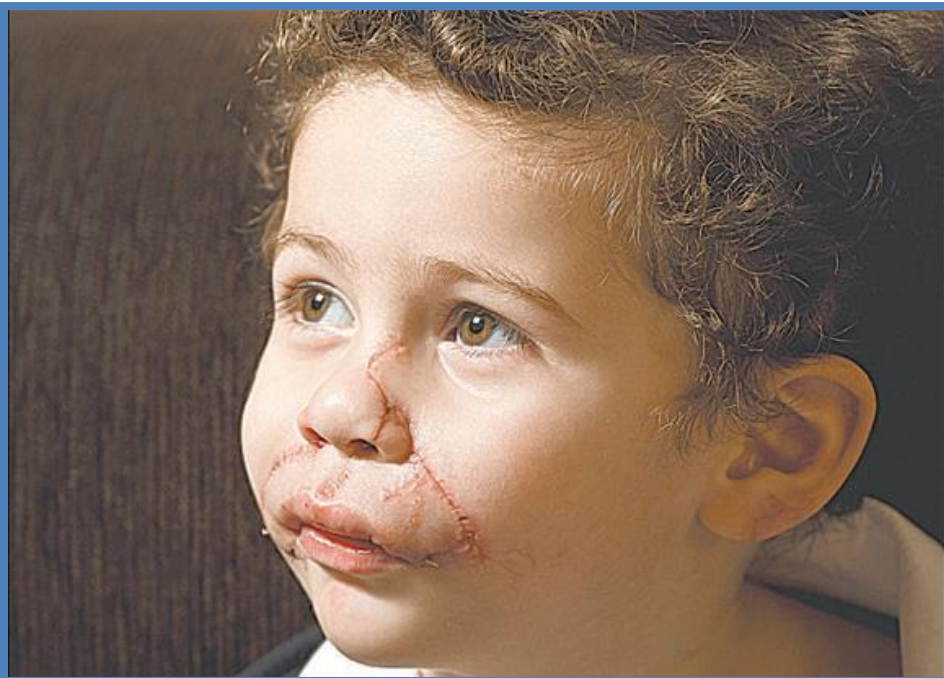Hamon passou a viver sem rosto em um quarto do Hospital Georges-Pompidou, em Paris. Sua rotina era angustiante: não pôde ver, ouvir ou falar até janeiro deste ano, quando foi encontrado um doador para a realização de seu segundo transplante facial.

Todo cuidado foi necessário para evitar uma segunda rejeição: Hamon, que passou a ser chamado de "homem com três rostos" pela imprensa francesa




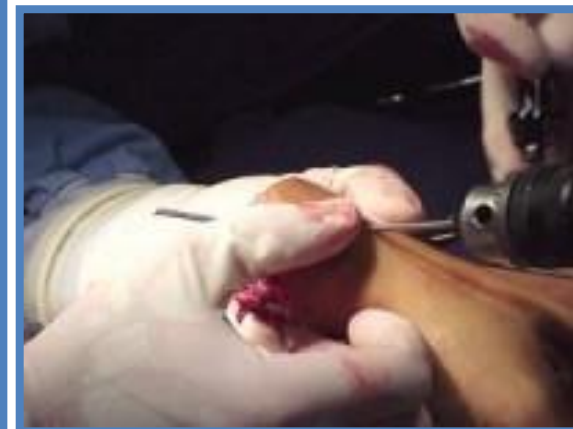
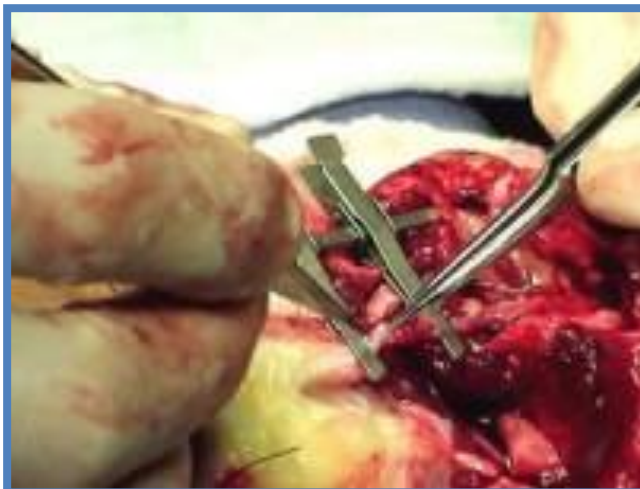
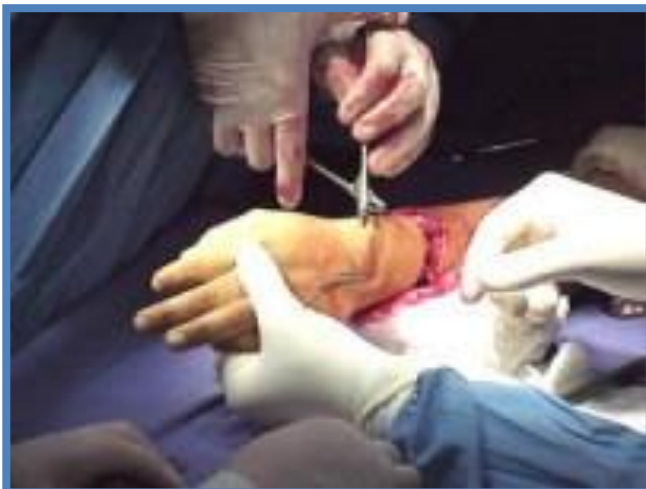


Reimplante de parte da face

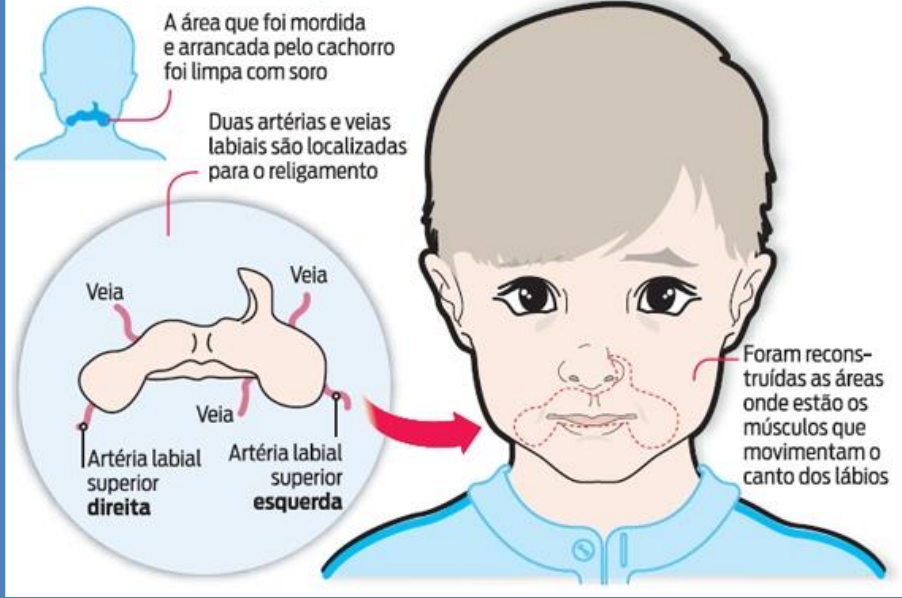



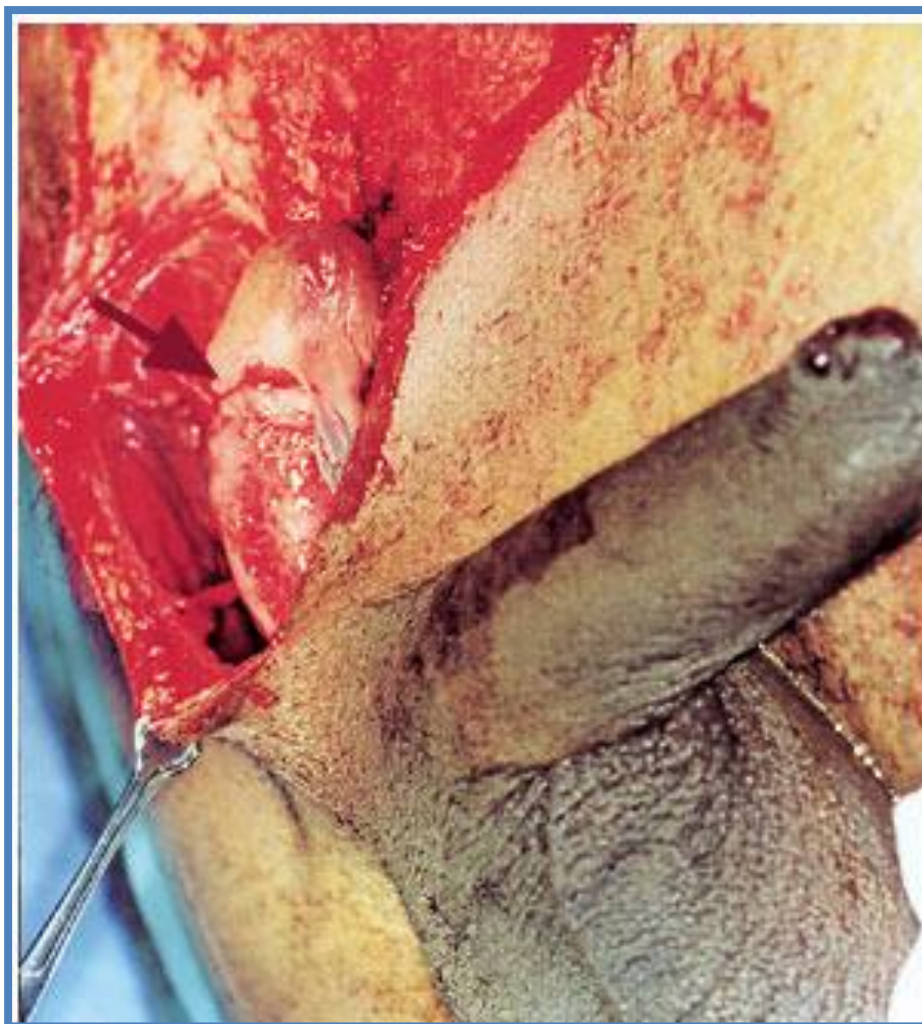
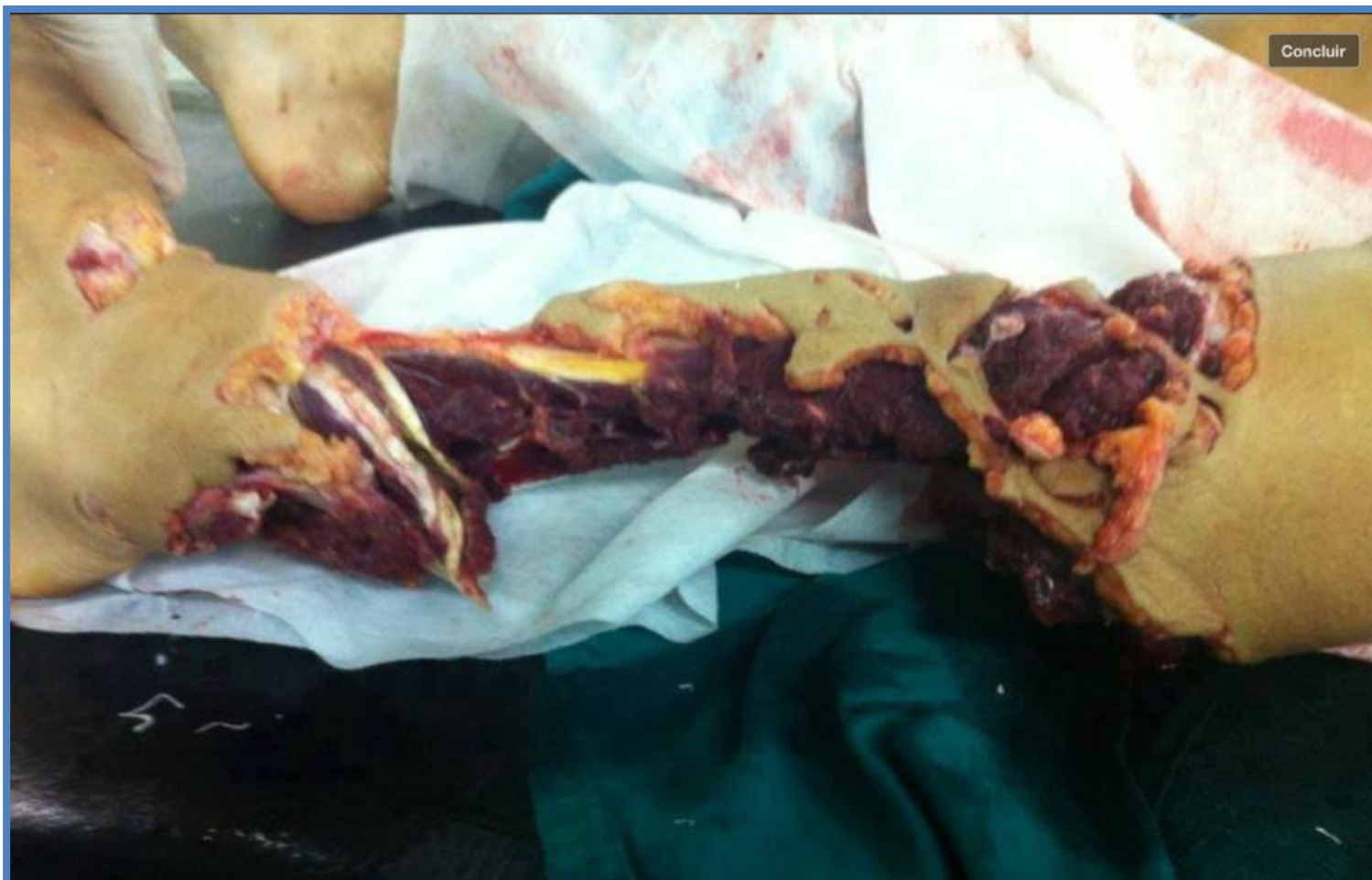

Figure - Surgical view of the suprapubic region demonstrating the total inversion of the penis (arrow).





Jovem paulista de 18 anos morre após ser mordida por tubarão em Recife.

O Maior Transplante de Face do Mundo



BAHIANA
ESCOLA DE MEDICINA E SAÚDE PÚBLICA

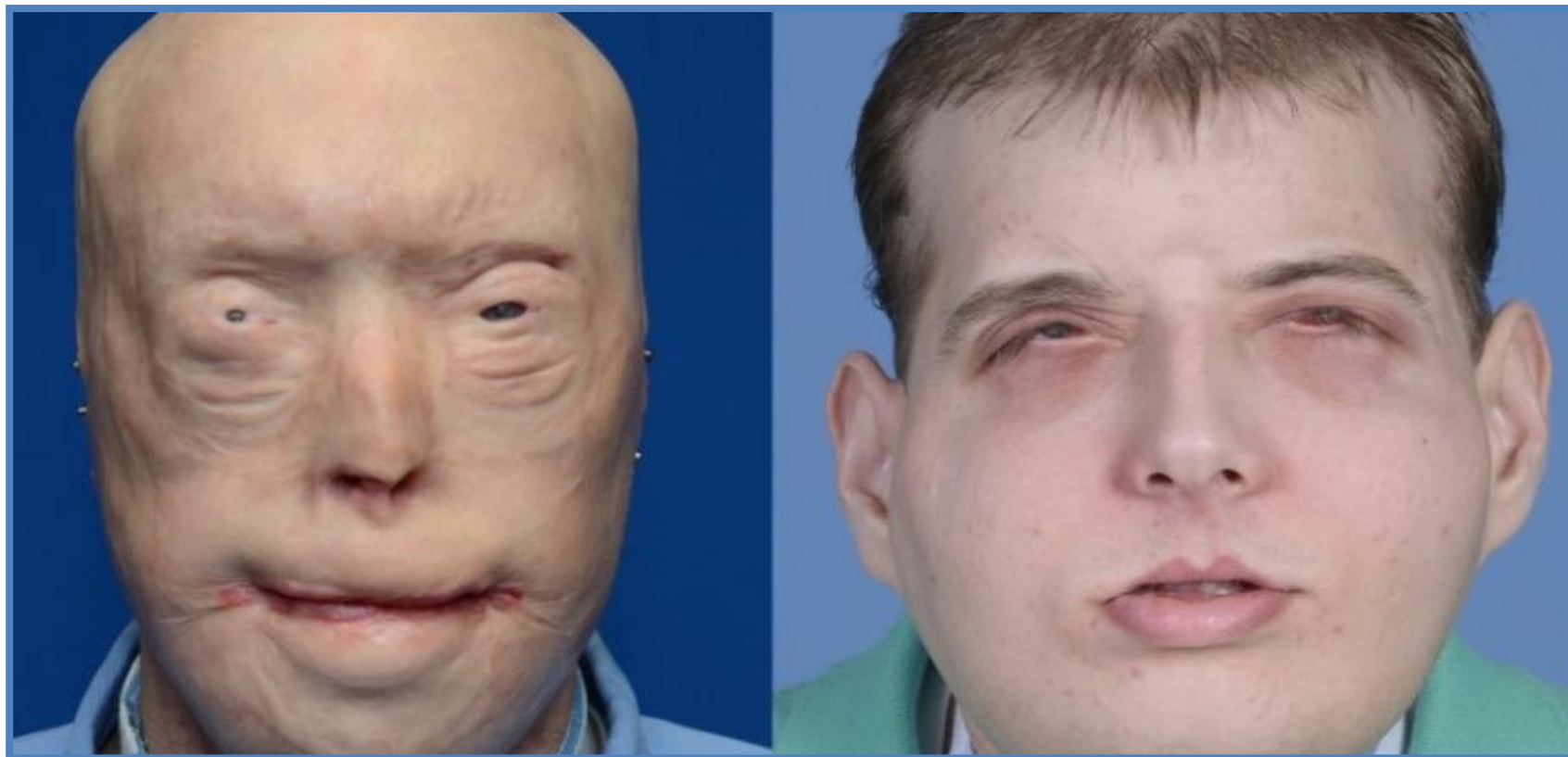

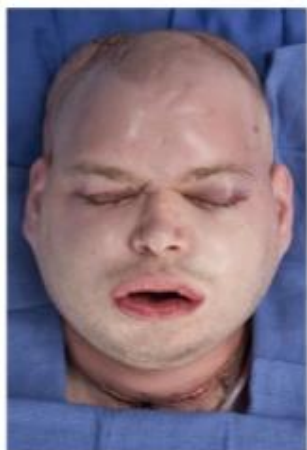Imagem 1/4: Esta combinação de fotos fornecidas pelo centro médico Langone, da Universidade de Nova York (EUA), mostra o rosto de Patrick Hardison antes e depois de sua cirurgia de transplante facial. Hardison teve o rosto queimado em 5 de setembro de 2001 quando trabalhava como bombeiro voluntário. Ele entrou em uma casa em chamas para procurar uma mulher quando o teto desabou. O acidente provocou queimaduras de terceiro grau na cabeça, pescoço e na parte superior do tronco *Mary Spano/Eduardo D. Rodriguez/Wyss Department of Plastic Surgery/NYU Langone Medical*

Center/AP

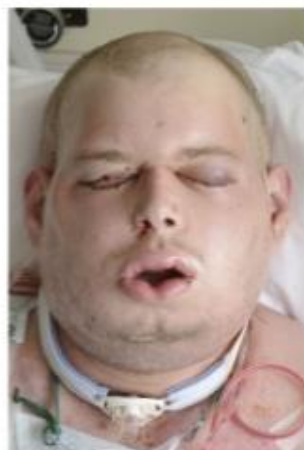O Maior Transplante de Face do Mundo



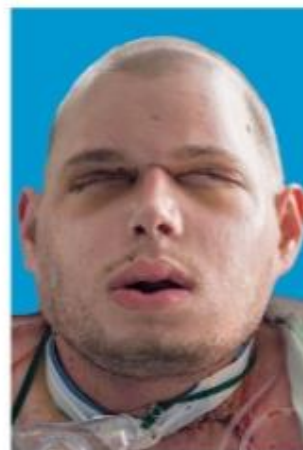BAHIANA
ESCOLA DE MEDICINA E SAÚDE PÚBLICA



Aug. 15, 2015



Aug. 17, 2015



Aug. 20, 2015



Aug. 24, 2015



Aug. 27, 2015

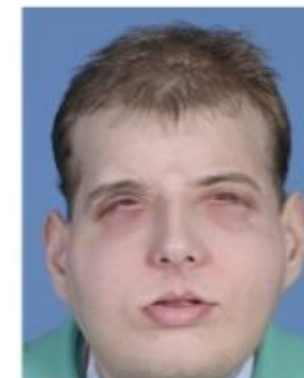
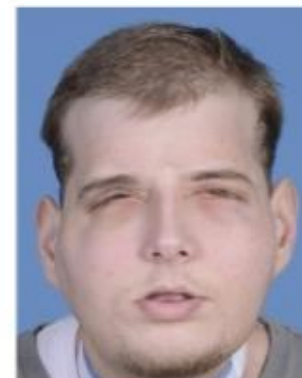
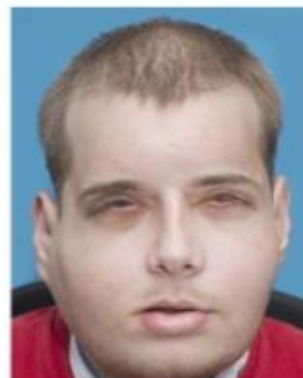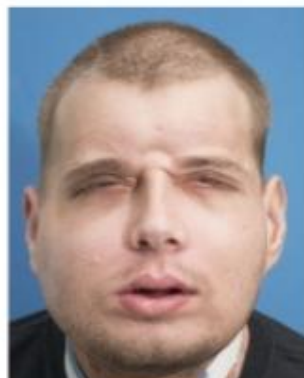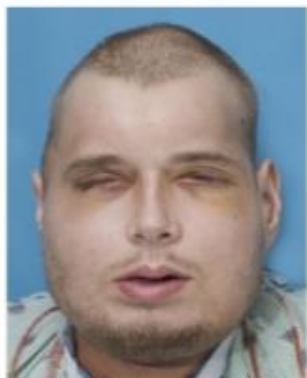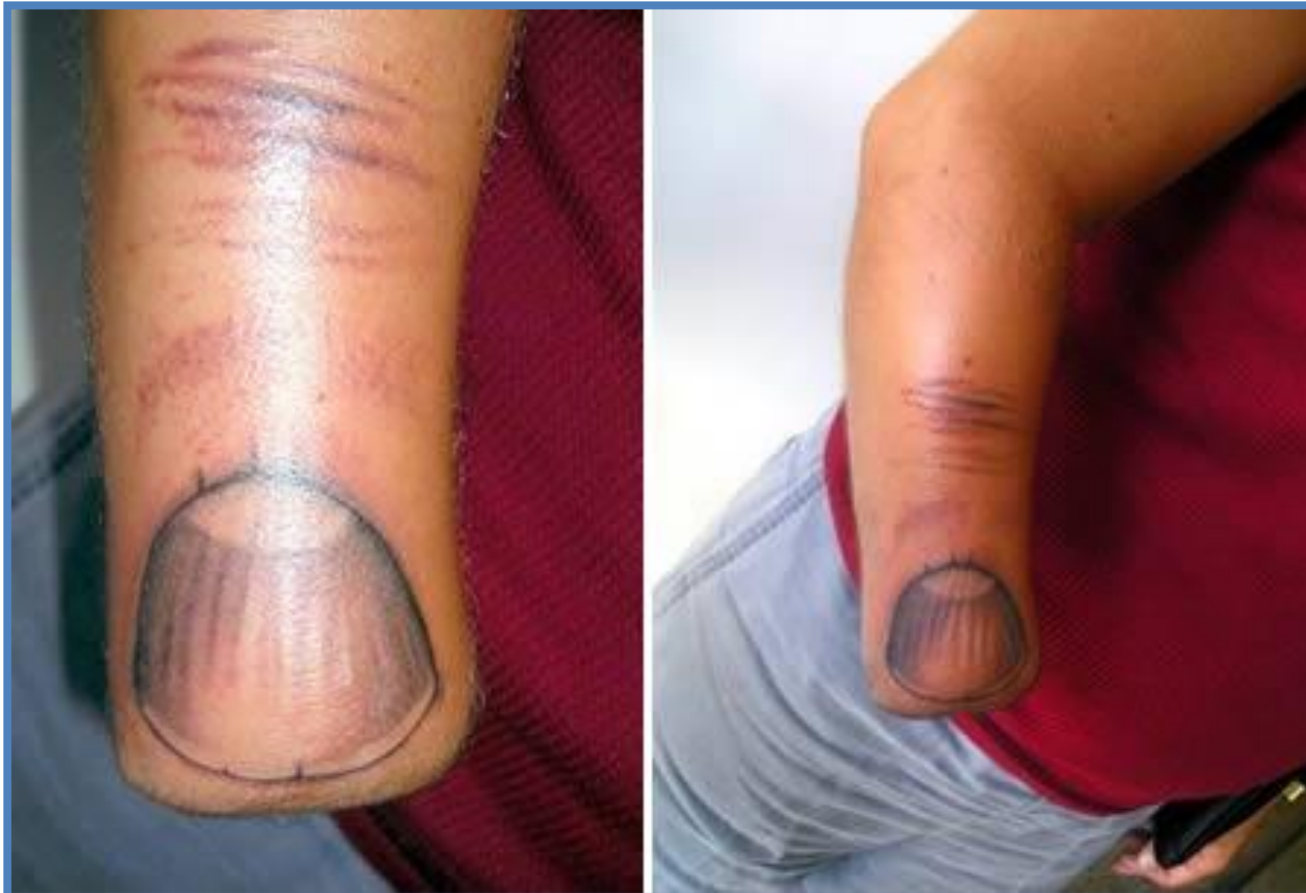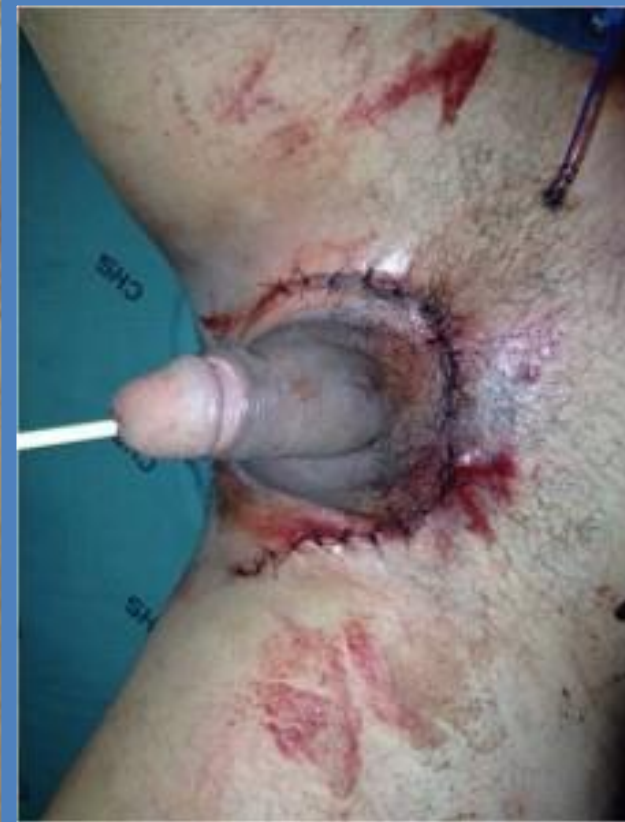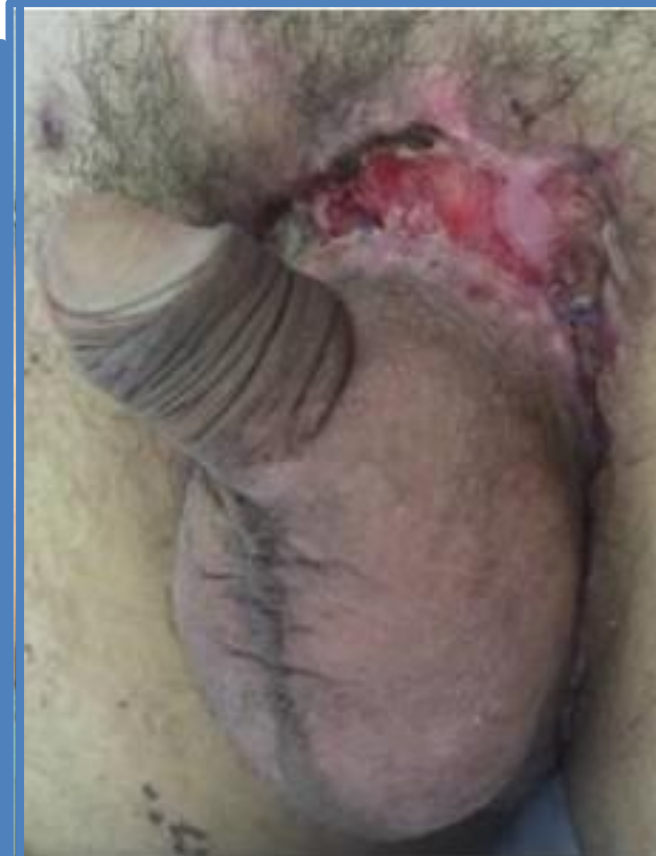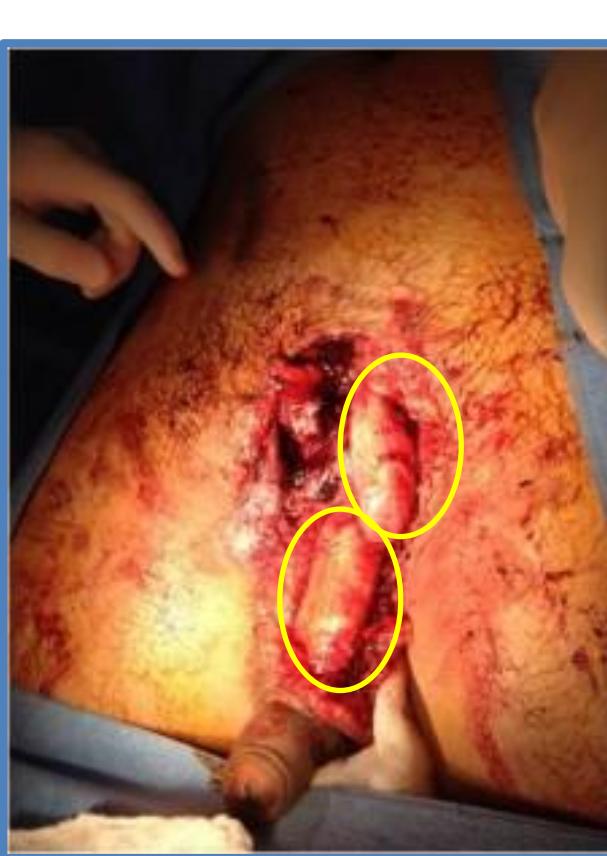Imagem 4/4: Um bombeiro voluntário que ficou gravemente ferido durante um incêndio em 2001 recebeu o mais extenso transplante de rosto já feito. A cirurgia foi realizada em agosto no Centro Médico Langone, em Nova York (EUA), e durou 26 horas. A cirurgia se estende a partir do topo da cabeça, através do crânio e pelo pescoço. A nova pele também inclui a reconstrução das orelhas. O transplante foi feito a partir da pele de um doador de 26 anos. Segundo os médicos, o novo rosto de Patrick Hardison vai misturar características naturais com as do doador *Mary*

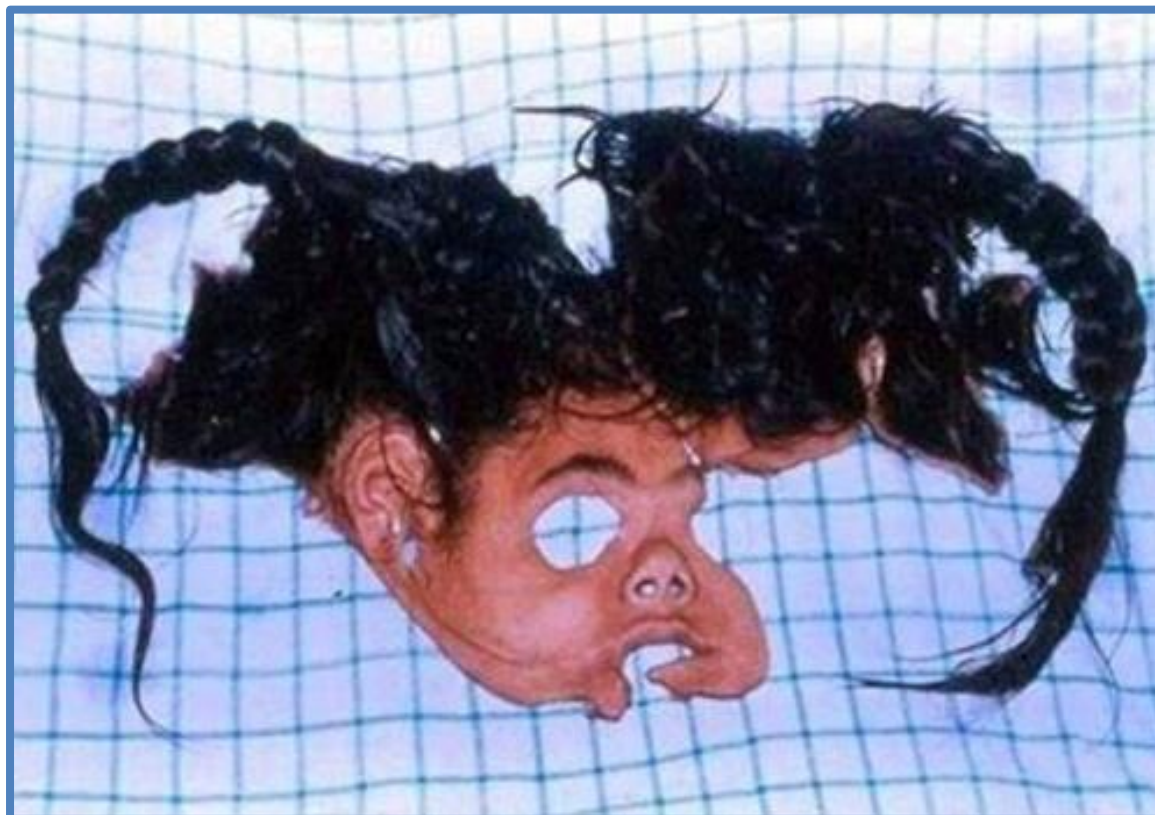Spano/Eduardo D. Rodriguez/Wyss Department of Plastic Surgery/NYU Langone Medical Center/AP



Acidente de Moto



Aos 9 anos de idade teve a sua face e couro cabeludo arrancada por uma máquina debulhadora de grãos.





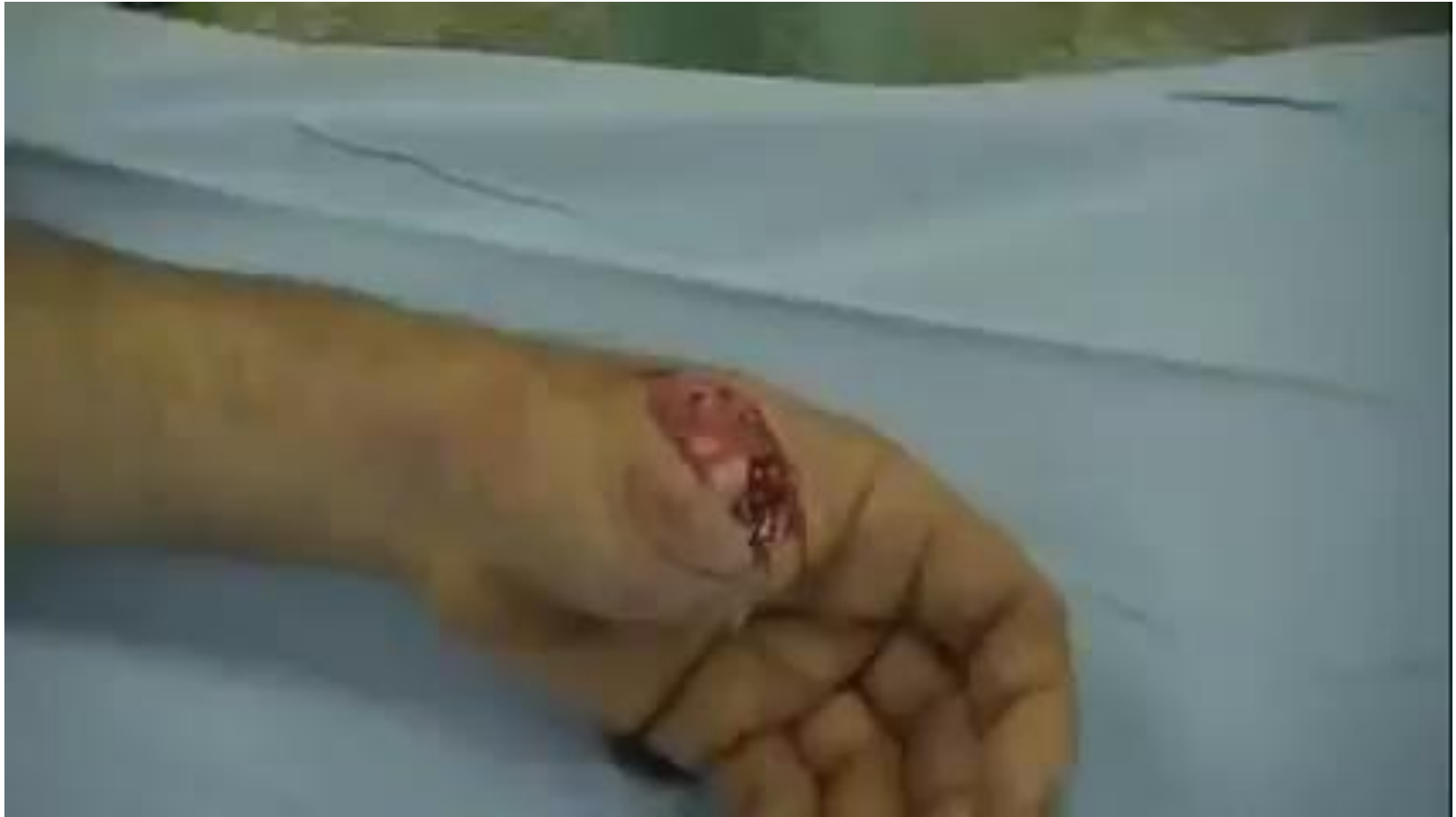25-year-old man
whose right hand was cut
by a knife was operated by

Dr. Wichit Siritattamrong
Chularat 3 Hospital Thailand

AMPUTAÇÃO COM REIMPLANTE



BAHIANA
ESCOLA DE MEDICINA E SAÚDE PÚBLICA



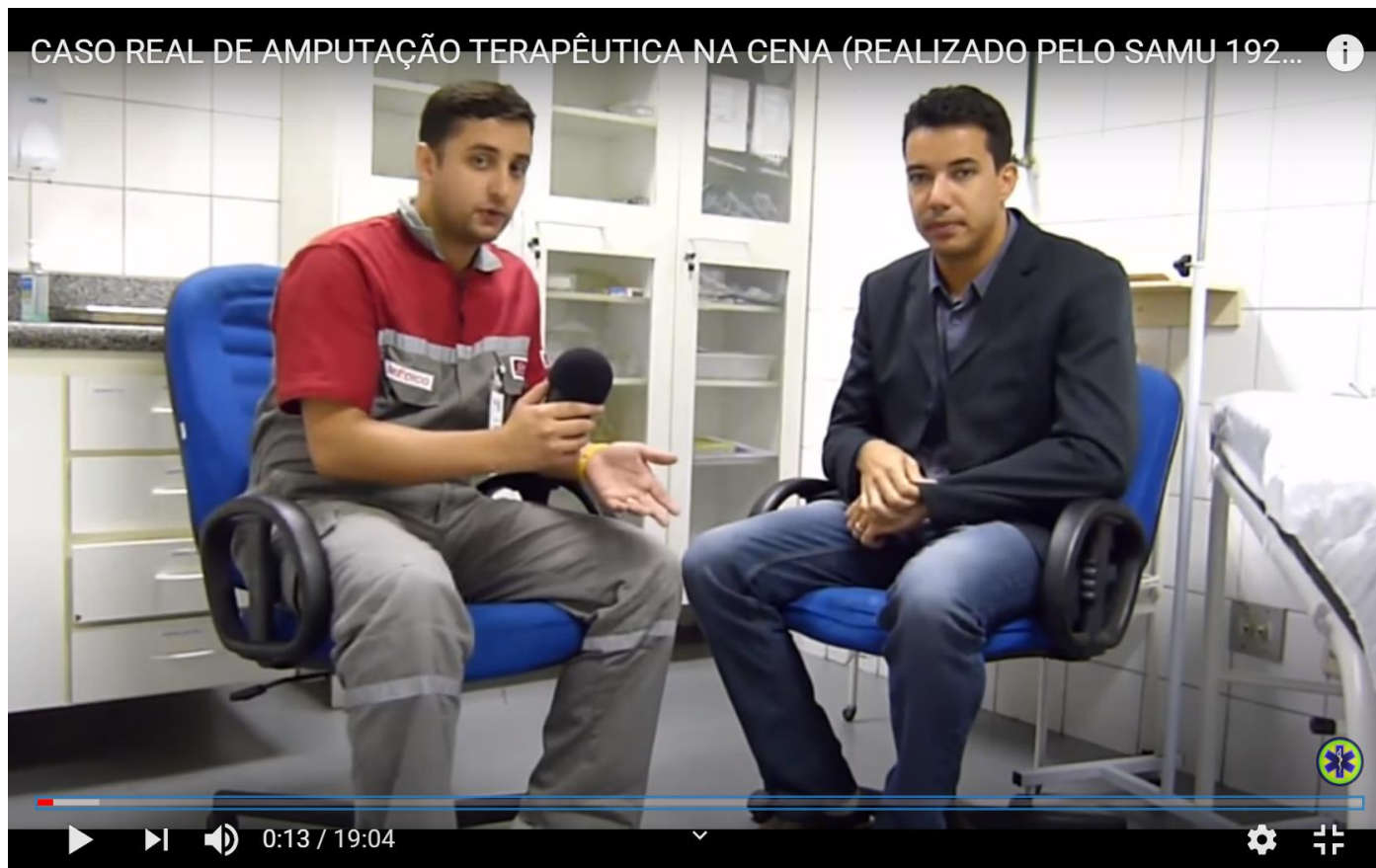

ARON RALSTON – MONTANHISTA QUE INSPIROU O FILME 127 HORAS



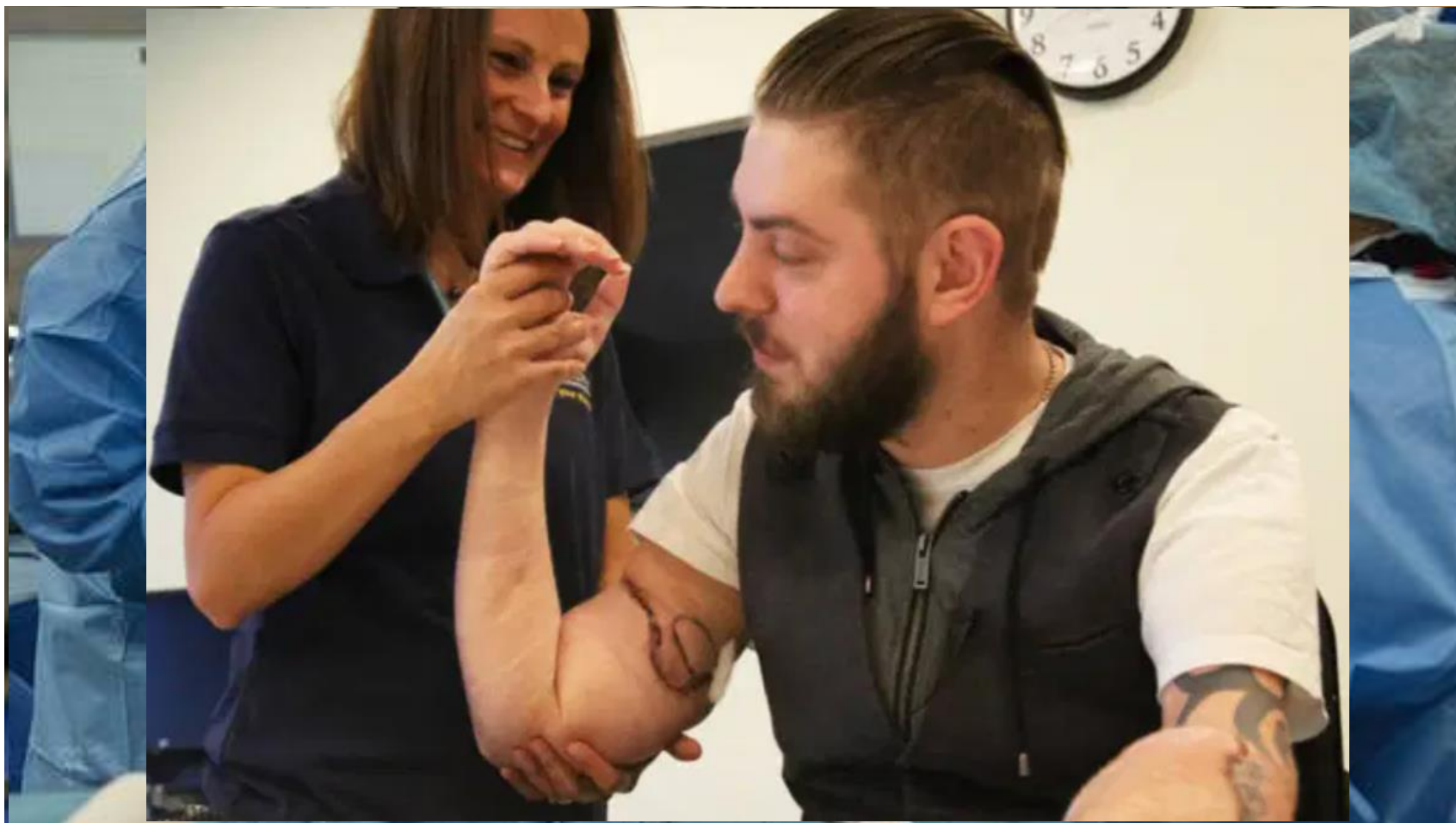


<https://www.correio24horas.com.br/noticia/nid/vitima-do-desabamento-de-casarao-teve-braco-amputado-no-resgate/>



<https://www.youtube.com/watch?v=aTRNlp9dEZo&t=7s>

TRANSPLANTE DE MEMBROS



<https://exame.com/tecnologia/americano-ganha-novos-bracos-apos-cirurgia-de-13-horas/>



OBRIGADO!

Salvador
2023