



**PROGRAMA DE PÓS-GRADUAÇÃO EM ODONTOLOGIA  
ÁREA DE CONCENTRAÇÃO - ESTOMATOLOGIA**

**AVALIAÇÃO CLÍNICA E TERMOGRÁFICA DO EFEITO DA  
FOTOBIMODULAÇÃO LASER 808 nm APÓS EXTRAÇÃO DE TERCEIROS  
MOLARES**

**AMANDA AFFONSÊCA PEDREIRA**

**SALVADOR**

**2013**

**AMANDA PEDREIRA**

**AVALIAÇÃO CLÍNICA DO EFEITO DA FOTOBIMODULAÇÃO LASER 808 nm  
APÓS EXTRAÇÃO DE TERCEIROS MOLARES**

Dissertação apresentada no Programa de Pós-graduação em Odontologia da Escola Bahiana de Medicina e Saúde Pública, como requisito para a obtenção do título de Mestre em Odontologia, área de concentração Estomatologia.

**Orientadora: Prof<sup>a</sup> Dr<sup>a</sup> Alena Ribeiro Alves  
Peixoto Medrado**

**SALVADOR**

**2013**

**AMANDA PEDREIRA**

**AVALIAÇÃO CLÍNICA DO EFEITO DA FOTOBIMODULAÇÃO LASER 808 nm  
APÓS EXTRAÇÃO DE TERCEIROS MOLARES**

Comissão Julgadora

Membros titulares

Prof<sup>a</sup> Dr<sup>a</sup> Alena Ribeiro Alves Peixoto Medrado - Orientadora  
Doutora em Patologia Humana - Universidade Federal da Bahia  
Professora Adjunta do Curso de Odontologia da Escola Bahiana de Medicina e Saúde Pública

Prof<sup>a</sup> Dr<sup>a</sup> Silvia Regina de Almeida Reis  
Doutora em Patologia - Universidade Livre de Berlim, Alemanha  
Professora Adjunta do Curso de Odontologia da Escola Bahiana de Medicina e Saúde Pública

Prof<sup>a</sup>. Dr<sup>a</sup>. Manoela Carrera Martinez Cavalcante Pereira  
Doutora em Estomatopatologia – Faculdade de Odontologia de Piracicaba  
Professora do curso de Odontologia da União Metropolitana de Educação e Cultura - UNIME

Prof. Dr. Antônio Márcio Teixeira Marchionni  
Doutor em Laser - Universidade Federal da Bahia  
Professor Adjunto do Curso de Odontologia da Escola Bahiana de Medicina e Saúde Pública

Suplente:

Prof<sup>a</sup>. Dr<sup>a</sup>. Livia Prates Zerbinati  
Doutora em Cirurgia Bucomaxilofacial – Pontifícia Universidade Católica do Rio Grande do Sul  
Professora Adjunto do Curso de Odontologia da Escola Bahiana de Medicina e Saúde Pública

**SALVADOR  
2013**

**INSTITUIÇÃO ENVOLVIDA**

**ESCOLA BAHIANA DE MEDICINA E SAÚDE PÚBLICA**

Dedico essa dissertação de mestrado à  
minha família pelo apoio incondicional  
em toda a minha vida.

## **AGRADECIMENTOS**

**A Deus, por me conduzir aos melhores caminhos, dando-me prova de sua constante presença em minha vida.**

**Ao meu marido pelo companheirismo, compreensão e paciência nos momentos difíceis.**

**Aos meus pais e avós, pelo amor, dedicação, carinho e torcida.**

**A minha dinda pelas palavras de incentivo e carinho.**

**À minha orientadora Prof<sup>a</sup> Dra. Alena Ribeiro Alves Peixoto Medrado pela confiança, pelos ensinamentos transmitidos, apoio nas horas mais difíceis e pela forma doce e ao mesmo tempo séria que conduziu minha orientação. Obrigada por respeitar minhas limitações e ajudar a superá-las!**

**Aos meus colegas do mestrado Adriano Perez, Ryuichi Hoshi e Andréa Borges pelo apoio na parte cirúrgica da minha pesquisa, sem eles essa etapa não poderia ter sido cumprida. À colega Ana Laura Hora pelo encaminhamento dos pacientes e apoio. Obrigada a todos pela ajuda em todos os momentos que precisei!**

**À EBMSP por possibilitar a realização deste trabalho e seus funcionários pela colaboração e presteza.**

**Aos professores do curso de Cirurgia da EBMSP pelo acolhimento e auxílio sempre que necessário, especialmente a Prof<sup>a</sup> Dra. Lívia Prates.**

**Às alunas da graduação Maíra Sá e Jade Valois pelo auxílio na condução desta pesquisa.**

**À fisioterapeuta Márcia Maria Peixoto Leite, pela importante contribuição neste trabalho através da Termografia Infravermelha.**

**Aos colegas do mestrado que tornaram esses anos difíceis mais divertidos e pela convivência tão agradável.**

**“Você cria seu próprio  
universo à medida  
que avança.”**

***Wiston Churchill***

## LISTA ABREVIATURAS E SIGLAS

AINEs: Anti-inflamatórios não esteróides  
ATP: Adenosina trifosfato  
CEP: Comitê de Ética em Pesquisa  
cm: centímetros  
EBMSP: Escola Bahiana de Medicina e Saúde Pública  
ELISA: Enzyme Linked Immunoabsorbent Assay  
GaAs: Arsenieto de Gálio  
GaAlAs: Arsenieto de Gálio e Alumínio  
HeNe: Hélio-néon  
InGaAlP: Fosfeto de Índio-Gálio-Alumínio  
J: Joule  
LAI: Laser de alta intensidade  
LBI: Laser de baixa intensidade  
LLLT: Terapia laser de baixa intensidade  
mg: miligrama  
mm: milímetro  
mW: miliwatts  
nm: nanômetro  
N.E.T.D: Noise Equivalent Temperature Difference  
®: Marca registrada  
°C: Grau Celsius



## SUMÁRIO

LISTA DE ABREVIATURAS E SIGLAS	08
APRESENTAÇÃO	10
1. INTRODUÇÃO	11
MANUSCRITO I	13
RESUMO	14
2. INTRODUÇÃO	15
3. REVISÃO DISCUTIDA DA LITERATURA	16
4. CONSIDERAÇÕES FINAIS	20
<i>ABSTRACT</i>	21
REFERÊNCIAS	22
MANUSCRITO II	25
RESUMO	26
5. INTRODUÇÃO	27
6. MATERIAL E MÉTODOS	29
6.1 Grupos de estudo e procedimentos adotados	30
6.1 Grupos de estudo e procedimentos adotados	30
6.2 Análise de parâmetros clínicos	32
6.3 Termografia Infravermelha	33
6.4 Análise Estatística	34
7. RESULTADOS	35
8. DISCUSSÃO	39
9. CONCLUSÃO	45
<i>ABSTRACT</i>	46
REFERÊNCIAS	47
ANEXOS	51

## APRESENTAÇÃO

Este trabalho consiste em uma dissertação de Mestrado, com área de concentração em Estomatologia, apresentado ao Programa de Pós-graduação em Odontologia da Escola Bahiana de Medicina e Saúde Pública. O trabalho consiste em duas partes. A primeira é uma revisão de literatura sobre o tema proposto sob a forma de Manuscrito I intitulado: “Uso da laserterapia após exodontia de terceiros molares: revisão de literatura”. A segunda parte do trabalho consiste na pesquisa científica, apresentando informações acerca dos resultados alcançados, sob a forma do Manuscrito II intitulado: “Avaliação clínica do efeito da fotobiomodulação laser 808 nm após extração de terceiros molares”. Trata-se de um estudo inédito, clínico controlado, randomizado e cego, cujo objetivo foi avaliar a eficácia da terapia laser de baixa intensidade no pós-operatório de extração de terceiros molares erupcionados ou inclusos através da aferição da dor, edema e trismo dos pacientes ao longo dos 7 dias pós-operatórios e analisar o padrão da microcirculação local no pós-operatório imediato seguido da irradiação com o laser de 808 nm utilizando a técnica de termografia infravermelha.

## 1. INTRODUÇÃO

A extração de terceiro molar tornou-se um procedimento rotineiro da prática clínica odontológica, apesar de se tratar de um procedimento bastante invasivo e traumático. O organismo de um paciente submetido a este tipo de procedimento responde ao trauma cirúrgico através de fenômenos vasculares e celulares deflagrados por mediadores químicos a fim de cicatrizar o tecido que foi lesionado<sup>8R</sup>. Entretanto estes fenômenos contribuem para o desenvolvimento de complicações pós-operatórias muito comuns e indesejáveis como o edema, a dor e o trismo<sup>9R</sup>. A gravidade da intervenção, localização, textura tecidual e destruição óssea são variáveis que interferem na presença ou não desses efeitos pós-operatórios<sup>13,14P</sup>.

A palavra LASER - Light Amplification by Stimulated Emission of radiation – em português se refere à ampliação de luz por radiação estimulada. Possui inúmeras propriedades terapêuticas e em vista disso, tem sido utilizado na odontologia. Há relatos na literatura que indicam que os lasers de baixa intensidade contribuem para a cicatrização através de efeitos antiinflamatório, analgésico e biomodulador, propiciando um pós-operatório mais confortável aos pacientes submetidos à exodontias, além da diminuição do uso de medicamentos<sup>6R</sup>. A laserterapia induz a ativação e proliferação celular, assim como o aumento da síntese protéica. Esses eventos produzem efeitos clínicos favoráveis na cicatrização de feridas como a melhoria na microvascularização e estímulo à regeneração<sup>6P</sup>.

Muitos estudos têm demonstrado que a terapia a laser de baixa intensidade é capaz de modular o fluxo sanguíneo após o trauma cirúrgico, provocando um incremento da circulação com ênfase na microcirculação de vasos linfáticos. Estas alterações na microcirculação local após a exodontia de terceiros molares podem gerar um aumento momentâneo da temperatura no local irradiado pelo laser<sup>15P</sup>. Para avaliação do padrão circulatório da lesão e a variação do coeficiente térmico, este trabalho utilizou a técnica da termografia infravermelha. A termografia infravermelha é uma técnica que utiliza a mensuração da energia de radiação dos corpos no campo dos raios infravermelhos, para medir ou observar padrões diferenciais de distribuição de temperaturas através da troca ou perda de calor de um indivíduo<sup>16P</sup>.

Diante do abordado acima, esta dissertação se justifica pela relevância do tema, sendo a remoção cirúrgica de terceiros molares um procedimento bastante traumático que está se tornando cada vez mais corriqueiro na prática odontológica e por se tratar de um estudo inédito na área da Odontologia.

O objetivo do manuscrito I foi fazer uma revisão de literatura sobre as possibilidades e implicações da LLLT (Terapia laser de baixa intensidade) em pacientes submetidos à extração de terceiros molares e do manuscrito II avaliar, por meio de um estudo clínico controlado e randomizado, o efeito da laserterapia nas complicações pós-operatórias mais comuns da remoção cirúrgica de terceiros molares (edema, dor e trismo), além do seu efeito na circulação local logo após as exodontias, documentado através de registro termográfico.

R: Citações das referências do manuscrito 1

P: Citações das referências do manuscrito 2

**MANUSCRITO I**

**USO DA LASERTERAPIA APÓS EXODONTIA DE TERCEIROS MOLARES:  
REVISÃO DE LITERATURA**

## RESUMO

A exodontia é um procedimento odontológico que envolve trauma aos ossos e tecidos moles. A gravidade da intervenção, a localização das unidades dentárias, a textura tecidual e o grau de destruição óssea são variáveis que interferem na presença ou ausência de efeitos pós-operatórios deletérios, em particular no que diz respeito à exodontia de terceiros molares. A terapia laser de baixa intensidade (LLLT) tem sido usada clinicamente para acelerar a cicatrização de feridas e controlar a dor. No entanto, embora a laserterapia possa ser indicada após exodontias de terceiros molares, seu uso tem sido raramente prescrito. O objetivo desse artigo é fazer uma revisão da literatura sobre o uso da laserterapia durante o período pós-operatório da remoção cirúrgica de terceiros molares.

Palavras-chave: Cirurgia oral, laserterapia, dor, complicações pós-operatória e terceiro molar.

## 2. INTRODUÇÃO

O laser é um dispositivo composto por substâncias variadas, as quais uma vez excitadas por uma fonte de energia, produzem um feixe de luz denominado raio laser<sup>1</sup>. Trata-se de uma modalidade de radiação eletromagnética. Existem diversos tipos de lasers e vários comprimentos de onda, possibilitando a sua utilização tanto em procedimentos terapêuticos quanto cirúrgicos<sup>2</sup>. De acordo com a potência de emissão, a radiação laser é classificada em alta, média e baixa intensidade<sup>3</sup>. Em relação à utilidade clínica, o laser pode ser classificado em dois grandes grupos: lasers de alta potência ou cirúrgicos, apresentando efeitos térmicos, propriedades de corte, vaporização e hemostasia, e lasers de baixa potência ou terapêuticos, com propriedades analgésicas, antiinflamatórias e de bioestimulação<sup>4,5</sup>.

Para a abordagem terapêutica do laser, também conhecida por laserterapia, os tipos mais utilizados variam de acordo com a substância que compõe a cavidade ressonante do aparelho. Podem constituir um meio gasoso, a exemplo do laser de Hélio-néon (HeNe) com comprimento de onda de 632,8 nm. O meio laser pode ser representado também por um diodo semiconductor composto por polos positivo e negativo, respectivamente. Nesta categoria estão incluídos o laser de Arsenieto de Gálio e Alumínio (GaAlAs) com comprimento de onda da ordem de 620 a 830 nm, Arsenieto de Gálio (GaAs) com 830 a 904 nm e o Fosfeto de Índio-Gálio-Alumínio (InGaAlP) com 685 nm<sup>2</sup>.

Os lasers de baixa intensidade são utilizados como agentes terapêuticos após o tratamento convencional, evidenciando propriedades antiinflamatórias, analgésicas e de aceleração da cicatrização de feridas, o que pode propiciar um pós-operatório mais confortável ao paciente, com redução do uso de medicamentos<sup>6</sup>. Ele não possui um efeito diretamente curativo. No entanto, as propriedades supracitadas proporcionam uma atenuação do quadro clínico do paciente durante o período pós-operatório com redução do edema intersticial e diminuição da sintomatologia dolorosa. As análises histopatológicas dos tecidos irradiados comumente exibem sinais de reparação tecidual da região lesada mediante o processo de bioestimulação celular<sup>7</sup>.

Em vista disso, o laser apresenta-se como uma alternativa terapêutica para os casos clínicos e cirúrgicos nos quais ocorra inflamação, dor e que necessitem de um estímulo a mais para a

regeneração e reparo tecidual, independente do tecido em questão. A remoção cirúrgica de terceiros molares representa uma indicação precisa para a utilização da laserterapia. Nesta situação, em particular, o organismo responde ao trauma cirúrgico através de fenômenos vasculares e celulares deflagrados por mediadores químicos a fim de cicatrizar o tecido que foi danificado<sup>8</sup>. Paradoxalmente, estes fenômenos também contribuem para o desenvolvimento de complicações pós-operatórias muito comuns as quais incluem o edema, a dor e o trismo<sup>9,10</sup>. Por serem consequências indesejáveis e muito frequentes, cada dia tem se desenvolvido mais estudos visando amenizar ou, se possível até mesmo erradicar, estas complicações pós-operatórias.

O objetivo desse artigo é fazer uma revisão de literatura sobre o uso da laserterapia durante o período pós-operatório da remoção cirúrgica de terceiros molares. Objetiva, adicionalmente, relatar a sua eficácia na redução dos parâmetros clínicos utilizados na avaliação dos fatores complicadores mais comuns a este procedimento cirúrgico, a saber, edema, dor e trismo.

### **3. REVISÃO DISCUTIDA DA LITERATURA**

A exodontia de terceiros molares nos dias atuais tem sido um procedimento bastante realizado na clínica odontológica, principalmente com finalidade ortodôntica. A principal indicação para esse procedimento se dá quando estes dentes apresentam-se retidos. Os dentes retidos recebem esta denominação em função de ultrapassarem a época de sua irrupção, seja por razões mecânicas ou patológicas, mantendo ou não comunicação com a cavidade oral<sup>11</sup>. A frequência do número de dentes retidos tem aumentado na população devido principalmente a um crescimento maior da calota craniana em detrimento dos maxilares e a uma dieta cada vez menos exigente do aparelho estomatognático. Alie-se a estes fatos, a concepção da prática odontológica com ênfase para a prevenção, na qual o número de extrações na infância e adolescência tem diminuído significativamente. Desta forma, inicia-se a idade adulta com todos os elementos dentários na arcada, o que pode, via de regra gerar falta de espaço na maxila e na mandíbula<sup>12</sup>.

Apesar da cirurgia de terceiros molares estar se tornando cada vez mais rotineira, ela apresenta grandes desafios a serem superados. As dificuldades mais relatadas na literatura incluem uma íntima relação com estruturas anatômicas nobres, a angulação das coroas dos dentes inclusos, as impacções, além das complicações da cirurgia propriamente dita que



podem ser deflagradas no momento da ostectomia, da odontosseção e da remoção destes dentes<sup>13, 14</sup>. Ademais, a extração de terceiros molares, inclusos ou não, geralmente causa trauma cirúrgico significativo e desencadeia uma resposta imunopatológica inata de defesa – a inflamação<sup>8</sup>. O trauma envolve ossos e tecidos moles. Sendo a face intensamente vascularizada, e os tecidos moles constituídos por tecido conjuntivo frouxo, há grande propensão à formação de edema e, por consequência, o aparecimento de outras manifestações pós-operatórias indesejáveis, como o trismo e a dor<sup>7</sup>.

Entre os acidentes e complicações mais comuns após a remoção cirúrgica de terceiros molares, encontram-se as hemorragias, alveolites, dor, edema e trismo, injúria ao nervo alveolar inferior, infecções abrangendo espaços fasciais, injúrias em dentes adjacentes, fratura óssea da tuberosidade maxilar e/ou da mandíbula, comunicações buco sinusais, problemas periodontais em dentes adjacentes e deslocamento de dentes para regiões anatômicas nobres<sup>15</sup>. De acordo com Chukwuneke e Onyejiaka (2007)<sup>16</sup>, dor, edema e trismo são as principais causas do desconforto pós-operatório, afetando a qualidade de vida dos pacientes.

O trismo refere-se à limitação da abertura de boca e em muitos casos apresenta-se associado às intervenções orais cirúrgicas realizadas na região do ramo e ângulo mandibular. A sua presença está diretamente relacionada à gravidade da intervenção, consistência tecidual e destruição óssea. A posição dos terceiros molares inferiores, especialmente os impactados, remoções complicadas, bem como as características de circulação na região tornam a presença do trismo mais frequente após a remoção desses dentes<sup>16</sup>. Em tais casos, o trismo é geralmente associado com edema, e dor de longa duração e alta intensidade<sup>17, 18</sup>.

A duração do trismo depende da destruição tecidual local e da gravidade da intervenção cirúrgica, sendo que geralmente, desaparece entre 5 a 7 dias. A terapia indicada nesses casos é voltada para a redução do edema, o qual apresenta-se intimamente associado com o trismo. O tratamento inclui a administração pré e pós-operatória de corticosteróides no intuito de reduzir o extravasamento de linfa e plasma proveniente dos vasos sanguíneos e, conseqüentemente, o acúmulo de líquido no interstício. São indicados anti-inflamatórios não esteróides (AINEs) no pós-operatório, bem como as compressas de gelo e analgésicos<sup>19, 20</sup>.

A dor que se instala no paciente após a cirurgia de terceiros molares apresenta-se em maior intensidade nas 3 e 5 horas iniciais, ao passo que o edema alcança sua expressão máxima entre as primeiras 24 e 48 horas do período pós-operatório<sup>12</sup>. Várias terapias têm sido

descritas para o controle da morbidade pós-operatória da cirurgia dentoalveolar a exemplo do uso de anti-inflamatórios esteróides, dos AINEs, do laser de baixa intensidade e de drenos intrabucais<sup>21</sup>. Os anti-inflamatórios não-esteróides agem através do bloqueio da enzima ciclooxigenase, inibindo a síntese de prostaglandinas e, desta forma, reduzem os sinais cardiais da inflamação. Um dos principais AINEs utilizados na cirurgia bucal é o diclofenaco de sódio. Esse fármaco é um derivado do ácido heteroarilacético e possui efeito analgésico, antipirético e anti-inflamatório<sup>22</sup>.

Existem muitas pesquisas a cerca da utilização do laser na Odontologia e o seu uso terapêutico tem sido cada vez mais estudado. Resultados favoráveis, oriundos da utilização desta modalidade terapêutica, tem sido descritos na literatura. De acordo com Genovese (2000)<sup>3</sup>, os efeitos biológicos que o laser de baixa potência provoca nos tecidos consistem em conversão de energia luminosa em energia química, sobre a forma de ATP, produzindo, então, efeitos primários (locais), secundários (sistêmicos) e terapêuticos gerais. Desta forma, alcançam-se benefícios de natureza analgésica, anti-inflamatória e cicatrizante.

A laserterapia de baixa potência geralmente apresenta comprimento de onda entre 600 a 900 nanômetros que apresentam boa transmissão na pele e mucosas. Entre estes comprimentos de onda no espectro vermelho e infravermelho próximo, estão as radiações que produzem efeitos terapêuticos, como bioestimulação, proliferação, diferenciação e síntese de proteínas<sup>23</sup>. Quando a luz laser interage com as células e tecidos na dose adequada, certas funções celulares podem ser estimuladas, como a ativação de linfócitos e mastócitos, aumento na produção de ATP mitocondrial e proliferação de vários tipos de células. Assim a fototerapia pela luz laser destaca-se como uma alternativa terapêutica bioestimuladora para o reparo tecidual, aumentando a circulação local, a proliferação celular e a síntese de colágeno<sup>24</sup>.

As ações anti-inflamatórias e antiedematosas exercidas pelo laser ocorrem mediante a aceleração da microcirculação, que resulta em alterações na pressão hidrostática capilar e favorecem a reabsorção do edema e eliminação do acúmulo de metabólitos intermediários<sup>25</sup>. Ainda em nível vascular, a laserterapia estimula a proliferação das células endoteliais, resultando na formação de numerosos vasos sanguíneos que exibem relaxamento da musculatura vascular lisa<sup>26</sup>.

Conforme já citado, o processo de bioestimulação promovido pelo laser de baixa potência desencadeia os efeitos terapêuticos antiálgico, anti-inflamatório, antiedematoso e cicatrizante,

proporcionando ao paciente a otimização do conforto e o bem-estar tão almejados no tratamento odontológico<sup>27</sup>. Assim, segundo Walsh<sup>26</sup> o laser desempenharia um importante papel no reparo alveolar após extração dental, uma vez que exerce efeitos pronunciados em cultura de osteoblastos, influenciando os processos de proliferação, diferenciação e calcificação.

Muitos estudos observaram que a reparação alveolar é acelerada quando se faz a utilização da laserterapia, porém existem ainda controvérsias em relação ao tipo de aparelho utilizado, ao tempo de exposição, ao comprimento de onda e o número de aplicações a serem realizadas. Garcia *et al.* (2000)<sup>28</sup>, realizaram um estudo histológico em ratos para avaliar a influência do número de aplicações de laser sobre o reparo alveolar. Sessenta e quatro ratos foram submetidos a exodontia do incisivo superior do lado direito e divididos em quatro grupos: o grupo I (Controle) não recebeu aplicação de laser, o II recebeu uma aplicação imediatamente após a exodontia, o III foi submetido às aplicações imediatamente e 24 horas após a cirurgia e o IV recebeu aplicação imediata, 24 horas e 48 horas após a cirurgia. O aparelho de raio laser utilizado foi o CAVITY-D1-UP [Space Laser] de Arsênio e Gálio com emissão infravermelha e comprimento de onda de 904 nm. Os ratos foram sacrificados e os tecidos foram encaminhados à análise histológica. Dessa forma, foi possível observar que as feridas dos grupos II, III e IV obtiveram organização mais rápida do coágulo sanguíneo, intensa proliferação fibroblástica, formação óssea mais precoce e intensa, e conseqüentemente, uma cicatrização mais rápida da ferida em relação ao grupo I. Observou-se também que o aumento do número de aplicações foi diretamente proporcional à aceleração do processo de reparo alveolar, sem que tenha sido esclarecida, no entanto, a relação entre esses dois fatores.

Tem sido associado ao uso do laser, anti-inflamatórios. Em vista disso, Prockt *et al.* (2009)<sup>8</sup>, realizaram um estudo para avaliar a eficácia do laser de baixa intensidade, do diclofenaco de sódio e de um placebo no controle das morbidades pós-operatórias associadas à exodontia de terceiros molares. Foram realizadas exodontias de 36 terceiros molares inferiores e os pacientes foram divididos em 3 grupos: o grupo 1 (fizeram uso do diclofenaco e falsa irradiação laser), o 2 (usaram placebo e irradiação laser) e o 3 (uso de placebo e falsa irradiação laser). O laser aplicado foi o Photon Laser III [DCM] de Arsenieto de gálio e alumínio com 100 mW e 808 nm. Os resultados obtidos no estudo revelaram uma maior redução do edema no grupo 1. Já o grupo laser apresentou uma diminuição do trismo e da dor, porem esses resultados apresentaram-se sem relevância estatística devido ao tamanho da

amostra utilizada. Dessa forma, a metodologia empregada no estudo não pôde comprovar a eficácia nem do laser, nem do diclofenaco na redução dos sintomas pós-operatórios.

O estudo realizado por Jovanovic *et al.* (1998)<sup>17</sup>, avaliou a eficácia do laser de baixa potência no tratamento do trismo após exodontia de terceiros molares inferiores através do grupo controle, submetido à tratamento medicamentoso e físico (crioterapia), e o experimental, que teve o laser aplicado no pós-operatório e três dias depois, além do tratamento convencional (medicamentoso). O laser utilizado foi o GaAlAs "MILS 94" com potência de saída de 10 mW e comprimento de onda de 670 nm. Foram realizadas medidas da abertura de boca antes da cirurgia e três dias depois, estabelecendo o grau de abertura de boca através do coeficiente de trismo pós-operatório. Foi observado que o trismo nos pacientes tratados com laser foi menos expressivo do que naqueles que não foram submetidos a irradiação. Os autores concluíram que o laser representa um meio complementar totalmente seguro de tratamento pós-operatório e muito eficaz na redução do trismo.

Uma outra investigação, conduzida por Filho *et al.* (2008)<sup>29</sup>, utilizou a amostra de 13 pacientes submetidos à exodontia de terceiros molares inferiores bilaterais realizada em dois momentos distintos, com o objetivo de avaliar o efeito do laser terapêutico na diminuição de complicações pós-operatórias como dor, edema e trismo. Em um dos lados do paciente foi aplicado laser de arseneto de gálio de 904nm, na região extra e intra-oral no pré e pós-operatório. No outro lado, realizaram-se aplicações com placebo. Concluiu-se com esse estudo que a laserterapia foi efetiva para diminuição da dor e do trismo no pós-operatório de extrações de terceiros molares inferiores inclusos, entretanto não houve ação sobre o edema.

#### **4. CONSIDERAÇÕES FINAIS**

Devido à existência de muitos estudos que afirmam ser o laser indicado para diminuir as complicações pós-operatórias e a maioria deles não chegar a um acordo quanto ao comprimento de onda e número de aplicações, há protocolos muito diversos o que torna difícil a comparação entre os estudos. Dessa forma, é importante realizar novas investigações com o objetivo de uniformizar a dosimetria utilizada e determinar a indicação correta da laserterapia.

**ABSTRACT**

*The extraction is a dental procedure involving trauma to the bones and soft tissues. The severity of intervention, the location of dental units, the tissue consistency and degree of bone destruction are variables that influence the presence or absence of postoperative deleterious effects, particularly with respect to third molar extraction. A low-level laser therapy (LLLT) has been used clinically to accelerate wound healing and pain control. However, while laser therapy is now indicated after extraction of third molars, its use has been rarely prescribed. The aim of this article is to review the literature on the use of therapy laser during the postoperative surgical removal of third molars.*

*Keywords: Oral Surgery, laser therapy, pain, postoperative complications and molar third*

## REFERÊNCIAS

1. Lins RDAU, Dantas EM, Lucena KCR, Catão MHCV, Granville-Garcia AF, Carvalho Neto LG. Efeitos bioestimulantes do laser de baixa potência no processo de reparo. *An Bras Dermatol.* 2010; 85(6): 849-55.
2. Prockt AP, Takahashi A, Pagnoncelli RM. Uso de Terapia com Laser de Baixa Intensidade na Cirurgia Bucomaxilofacial. *Revista Portuguesa de Estomatologia, Medicina Dentária e Cirurgia Maxilofacial* 2008; 49(4).
3. Genovese WJ. *Laser de baixa intensidade: Aplicações Terapêuticas em Odontologia.* São Paulo: Lovise; 2000.
4. Barros FC, Antunes SA, Figueredo CMS, Fischer RG. Laser de baixa intensidade na cicatrização periodontal. *R Ci Med Biol.* 2008; 7: 85-89.
5. Silva EM, Gomes SP, Ulbrich LM, Giovanini AF. Avaliação histológica da laserterapia de baixa intensidade na cicatrização de tecidos epitelial, conjuntivo e osseo: estudo experimental em ratos. *Rev Sul-Bras Odontol.* 2007; 4: 29-35.
6. Damante CA, Marques MM, Micheli GD. Terapia com laser em baixa intensidade na cicatrização de feridas - revisão de literatura. *RFO.* 2008, Set/Dez; 13(3): 88-93.
7. Maluf AP, Ughini GC, Maluf RP, Pagnoncelli RM. Utilização de laser terapêutico em exodontia de terceiros molares inferiores. *RGO.* 2006 54: 182-4.
8. Prockt AP, Wagner JCBW, Gerhardt EL, Volkweis MR. O uso do diclofenaco sódico e o laser de baixa intensidade após a cirurgia de terceiros molares. *Rev. Cir. Traumatol. Buco-Maxilo-fac., Camaragibe.* 2009 Jul/Set; 9(3): 113-120.
9. Marzola C. *Inclusão dental.* São Paulo: Pancast; 1995.
10. Cavalcanti MG, Gouveia FMV, Laureano-Filho JR. A influência da crioterapia na redução do edema, dor e trismo no pós-cirúrgico de terceiros molares inferiores impactados. Recife, 2002. [Monografia – Faculdade de Odontologia da Universidade Federal de Pernambuco].
11. Zorzetto DLG, Marzola C, Toledo JL, Pastori CM, Lobo SE. Cirurgia de terceiros molares inferiores retidos. *RGO.* 2000 Abr/Maio/Jun; 2: 102-8.

12. Petterson LJ. Cirurgia oral e maxilofacial contemporânea. 4. ed. Rio de Janeiro: Elsevier; 2005.
13. Moreira, JGC. Cirurgia dos dentes retidos. In: Colombini, NEP. Cirurgia maxilofacial: cirurgia do terço inferior da face. São Paulo: Pancast, 1991.
14. Felix, VB. Implante de Alveosan® e de Anaseptil Pó® associado ao Eugenol em alvéolos dentais após a exodontia. Estudo microscópico em ratos. Marília, 2006. [Dissertação - Faculdade de Ciências Odontológicas da Universidade de Marília].
15. Goldberg, MH.; Nemarick, AN.; Marco, WP. Complications after mandibular third molar surgery: a statistical analysis of 500 consecutive procedures in private practice. J Am Dent Assoc 1985: 111- 277.
16. Chukwunke FN, Onyejiaka N. Management of postoperative morbidity after third molar surgery: a review of the literature. Niger J Med. 2007; 16(2): 107-12.
17. Jovanovic G. Low power laser effect on wound healing after tooth extraction and mouth surgery. Ph.D. Thesis, Nis, 1998.
18. Carillo JS, Calatayud J, Manso FJ, Barberia E, Martinez JM, Donaldo M. A randomized double-blind clinical trial on the effectiveness of helium-neon laser in the prevention of pain, swelling and trismus after removal of impacted third molar. Int Dent J 1990; 40: 31-36.
19. Roynesdal AK, Bjornlad T, Barkvoll P, Haanaes HR. The Effects of soft-laser application on postoperative pain and swelling. Int J Oral Maxillofac Surg 1993; 22: 242-245.
20. Jovanovic G, Buric N, Kesic Lj. Effect of low power laser on postoperative trismus. Medicine and Biology 2004; 11(3): 136-138.
21. Aoki T, Yamaguchi H, Naito H, Shiiki K, Izawa K, Ota Y, et al. Premedication with cyclooxygenase-2 inhibitor meloxicam reduced postoperative pain in patients after oral surgery. Int J Oral Maxillofac Surg 2006; 35(7): 613-7.
22. Burke A, Smyth E, FitzGerald GA. Analgésico-antipiréticos; farmacoterapia da gota. In: Brunton LL, Lazo JS, Parker KL. Goodman & Gilman: As bases farmacológicas da terapêutica. 11ª ed. Rio de Janeiro: McGraw-Hill; 2007: 601-38.
23. Werneck CE, Genovese WJ, Bordini PJ, Melo MS. Efeitos do laser terapêutico sobre sistemas biológicos – Revisão de literatura. Rev Bras. Implant. 2002; 8(3): 13-5.

24. Rocha Junior AM, Vieira B.J, Andrade LCF, Monteiro A. Effects of low-level laser therapy on the progress of wound healing in humans: the contribution of in vitro and in vivo experimental studies. *J Vasc Bras.*2007; 6: 258-66.
25. Camelo FP. Avaliação clínica do efeito da irradiação pós-operatório do laser de baixa intensidade na cicatrização de gengivoplastias em humanos. Natal, 2007. [Dissertação – Faculdade de Odontologia da Universidade Federal do Rio Grande do Norte].
26. Walsh LJ. The current status of low level laser therapy in dentistry. Part 1. Soft tissue applications. *Austr Dental J.* 1997; 42: 247-54.
27. Soares JMF. Laserterapia no mecanismo da dor. Recife, 2002. [Monografia – Faculdade de Odontologia da Universidade de Pernambuco].
28. Garcia GV, Theodoro L, Colman SL, Fonseca GR, Okamoto T. Influência do número de aplicações de raio laser de bioestimulação sobre a reparação de feridas de extração dentária. Estudo histológico em ratos. *Rev Fac Odontol Lins.* 2000 jan/dez; 12(1/2): 29-37.
29. Filho JRL, Camargo IB, Firmo ACB, Silva, EDO. A influência do laser de baixa intensidade na redução de edema, dor e trismo no pós-operatório de cirurgia de terceiros molares inferiores inclusos: resultado preliminar com 13 casos. *Rev. Cir. Traumatol. Buco-Maxilo-fac., Camaragibe.* 2008 Jan/Mar; 8(1): 47-56.



**MANUSCRITO II**

**AVALIAÇÃO CLÍNICA E TERMOGRÁFICA DO EFEITO DA  
FOTOBIMADULAÇÃO LASER 808 nm APÓS EXTRAÇÃO DE TERCEIROS  
MOLARES**

## RESUMO

A exodontia de terceiros molares é um procedimento bastante traumático. A fim de minimizar os problemas pós-operatórios mais comuns oriundos deste procedimento cirúrgico, terapias alternativas às medicamentosas a exemplo do laser de baixa intensidade têm sido desenvolvidas. Foi realizado um estudo clínico controlado, cego e randomizado com uma amostra de conveniência composta por 24 pacientes que teve por objetivo avaliar a eficácia do laser infravermelho de arseneto de gálio e alumínio (AsGaAl) com comprimento de onda de 808 nm após extração de terceiros molares, através da técnica de termografia infravermelha (FLIR Série-E). Esses pacientes foram subdivididos em quatro grupos: I (05) e II (05) submetidos à exodontia dos terceiros molares erupcionados e III (08) e IV (06), submetidos à remoção dos molares inclusos. Os grupos I e III receberam aplicação de laser com o aparelho desligado e os grupos II e IV foram expostos à luz laser. Foram avaliados parâmetros clínicos relacionados ao pós-operatório de extração de terceiros molares como dor, trismo e edema, além do padrão circulatório mediante análise do coeficiente térmico local em diferentes períodos pós-operatórios. Foi observado uma discreta melhora em relação aos graus de edema, dor e trismo nos pacientes que foram submetidos a irradiação laser, entretanto sem diferença estatisticamente significativa ( $p < 0,05$ ). Já em relação à ação da laserterapia na circulação local constatou-se através da termografia infravermelha influência significativa desta em área próxima à articulação temporomandibular. Diante dos resultados apresentados, sugere-se que a laserterapia foi capaz de alterar o padrão circulatório local, embora não tenha influenciado significativamente o edema, a dor e o trismo durante o período pós-operatório.

Palavra-chave: laserterapia, extração, terceiro molar, termografia infravermelha

## 5. INTRODUÇÃO

A laserterapia - técnica terapêutica na qual se utiliza o LBI - tornou-se uma realidade em muitos países<sup>1,2</sup>. Seu emprego por profissionais da área médica e odontológica tem crescido muito nos últimos anos<sup>3</sup>. Entre os lasers de baixa intensidade mais utilizados para a cicatrização pode-se citar HeNe (Hélio-Neônio), o AsGa (Arseneto de Gálio) e o AsGaAl (Arseneto de Gálio e Alumínio)<sup>4,5</sup>. O processo de fotobiomodulação induzido pela laserterapia promove a ativação e a proliferação celular, assim como o aumento da síntese protéica. Esses eventos produzem efeitos favoráveis na cicatrização de feridas como a melhoria na microvascularização, estímulo à regeneração e imunomodulação<sup>6</sup>, embora a resposta biológica adequada com o uso do laser seja obtida apenas quando se estabelece a dose ótima de radiação, o comprimento de onda correto e o número adequado de sessões terapêuticas<sup>7</sup>.

A Terapia Laser de Baixa Intensidade (TLBI) tem sido usada clinicamente para acelerar a cicatrização de feridas e controlar a dor<sup>8,9</sup>. Atua a nível celular, através da interação fotoquímica, podendo promover aumento no metabolismo celular, e conseqüentemente, induzir diferentes efeitos, como analgesia e ação antiinflamatória e reparadora<sup>10,11</sup>. Tem sido citada na literatura a sua utilização para o tratamento da dor e flegmões faciais que se instalam após procedimentos cirúrgicos diversos, a exemplo de cirurgias periodontais e exodontias, entre outras condições clínicas<sup>12</sup>.

A exodontia, em especial a remoção cirúrgica de terceiros molares, é um procedimento odontológico que envolve trauma aos ossos e tecidos moles. Embora haja grande propensão à formação de edema e, por consequência, aparecimento de outras manifestações pós-operatórias indesejáveis, como trismo e dor, poucos estudos foram realizados para determinar a precisa indicação do laser de baixa intensidade nessa situação clínica. A gravidade da intervenção cirúrgica, localização, textura tecidual e grau de destruição óssea são variáveis que interferem no estabelecimento desses efeitos pós-operatórios. A posição dos terceiros molares inferiores, especialmente os impactados, os quais geralmente são de remoção complicada, e as características da circulação nessa região, tornam a presença de trismo uma condição muito frequente após a remoção desses dentes<sup>13, 14</sup>. Neste contexto, a utilização da laserterapia poderia ser útil para atenuar possíveis sinais e sintomas indesejáveis que poderiam se desenvolver durante o período pós-operatório.

Com relação às alterações do padrão circulatório após a remoção cirúrgica de terceiros molares, alguns estudos tem demonstrado que a LLLT é capaz de modular o fluxo sanguíneo após o trauma cirúrgico e provocar um incremento da circulação local com ênfase na microcirculação de vasos linfáticos<sup>15</sup>. Este processo poderia gerar um aumento momentâneo da temperatura no local irradiado pelo laser. Schindl (1998) *et al.*<sup>16</sup> demonstraram um aumento da temperatura indicativo da melhor irrigação sanguínea após a irradiação com laser de úlceras varicosas em pacientes diabéticos. Para avaliação do padrão circulatório da lesão e a variação do coeficiente térmico, estes autores utilizaram a técnica da termografia infravermelha.

A termografia infravermelha é uma técnica que propicia a mensuração da energia de radiação dos corpos no campo dos raios infravermelhos, para indicar padrões diferenciais de distribuição de temperaturas através da troca ou perda de calor de um componente. Esta técnica foi inicialmente descrita pelo astrônomo Herschell (1951)<sup>17</sup>. Estudos relacionados à análise das temperaturas das faixas espectrais da luz visível, descreveram que abaixo do vermelho visível encontrava-se uma radiação invisível com alto poder calorífico, denominada de radiação infravermelha<sup>15</sup>. O espectro eletromagnético na faixa do infravermelho fornece uma imagem térmica do objeto em estudo. Esta imagem é obtida através da decomposição cromática de toda a faixa de temperatura irradiada pelo objeto, ou seja, todo corpo irradia energia eletromagnética em forma de calor, sendo este de maior ou menor intensidade. A termografia infravermelha é um método diagnóstico totalmente seguro, indolor, sem radiação ionizante, contato ou contraste, que determina, tanto a atividade circulatória cutânea, pela sua perfusão, quanto à do sistema neurovegetativo simpático<sup>18</sup>. A temperatura da pele, por exemplo, é influenciada pela atividade microcirculatória, controlada pelo sistema neurovegetativo simpático, e pela produção de calor conduzida para a superfície, a qual é gerada em tecidos mais profundos.

Em pesquisa desenvolvida por Paolilo *et al.* (2013)<sup>19</sup>, avaliou-se através da técnica de Termografia Infravermelha o efeito do LED na temperatura cutânea de mulheres durante exercícios em uma esteira, constatando um aumento da temperatura cutânea na coxa das mulheres que foram submetidas à irradiação, indicando assim uma melhora na microcirculação local devido à associação da ação fototerápica aos exercícios físicos. No estudo de Brioschi *et al.* (2003)<sup>20</sup>, sobre os conceitos de termografia infravermelha e em pacientes diagnosticados com doenças vasculares ressaltou-se a importância da correlação dos

resultados obtidos na termografia com a história clínica, exame físico e outros métodos de diagnóstico. Partindo dessa premissa, esta ferramenta, aliada à análise dos parâmetros clínicos de trismo, edema e dor, seria muito útil na avaliação dos efeitos locais induzidos pela laserterapia após a exodontia de terceiros molares.

Sendo assim, este estudo objetivou caracterizar as principais alterações clínicas relatadas pelos pacientes submetidos à extração de molares impactados e parcialmente irrompidos, a exemplo da dor e outros sinais clínicos, tais como trismo e edema. Foi também avaliado o efeito da laserterapia no pós-operatório imediato através da técnica de termografia infravermelha, a qual possibilitou analisar a variação do coeficiente térmico em diferentes períodos e desta forma, detectar uma possível alteração do padrão circulatório no local irradiado pelo laser.

## **6. MATERIAL E MÉTODOS**

Por se tratar de um estudo com seres humanos o projeto foi submetido e aprovado pelo Comitê de Ética em Pesquisa (CEP) da Escola Bahiana de Medicina e Saúde Pública (EBMSP), segundo parecer número 104.834 (anexo 1). Todos os pacientes foram individualmente informados sobre a natureza e a proposta do tratamento, bem como quanto aos riscos e benefícios da pesquisa e assinaram o Termo de Consentimento Livre e Esclarecido (TCLE) (anexo 2).

Tratou-se de um estudo clínico controlado, cego, em que os pacientes não sabiam se o laser aplicado estava ligado ou desligado. Os sujeitos da pesquisa foram selecionados aleatoriamente através de sorteio de acordo com a numeração cardinal imposta aos seus nomes na sala de espera. A amostra de conveniência foi composta por 24 pacientes que compareceram através de demanda espontânea à Faculdade de Odontologia da Escola Bahiana de Medicina e Saúde Pública (EBMSP), Salvador, Bahia, Brasil. Como critério de inclusão os pacientes tinham de apresentar os terceiros molares superiores e inferiores do mesmo lado, inclusos ou erupcionados. Adicionalmente, não deveriam ter qualquer evidência de comprometimento sistêmico e prática de hábito deletério, além de estar disponíveis para a pesquisa durante 07 dias (anexo 3). Não foram considerados eleitos para a pesquisa, os indivíduos que não atenderam a estes critérios.

Os 24 pacientes selecionados foram submetidos ao procedimento cirúrgico de exodontia por dois operadores, previamente calibrados quanto à técnica, tempo cirúrgico e sutura a ser utilizada. As cirurgias foram realizadas no ambulatório da Faculdade de Odontologia da EBMSP, sendo as exodontias dos dois dentes, superior e inferior, executadas no mesmo dia.

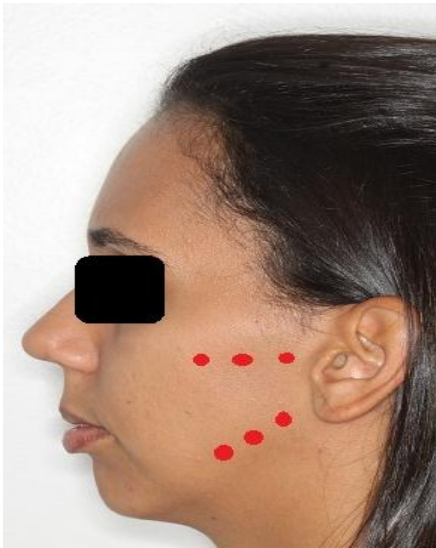
### **6.1 Grupos de estudo e procedimentos adotados**

A amostra de 24 pacientes foi subdividida em quatro grupos. Os pacientes integrantes do grupo I (05) e o grupo II (05) foram submetidos à exodontia dos terceiros molares erupcionados, sendo que o grupo I recebeu aplicação de laser com o aparelho desligado, e o II foi exposto à luz laser. Os grupos III (08) e IV (06) foram submetidos à exodontia dos terceiros molares inclusos, sendo que o grupo III não foi exposto à luz laser e o IV foi irradiado.

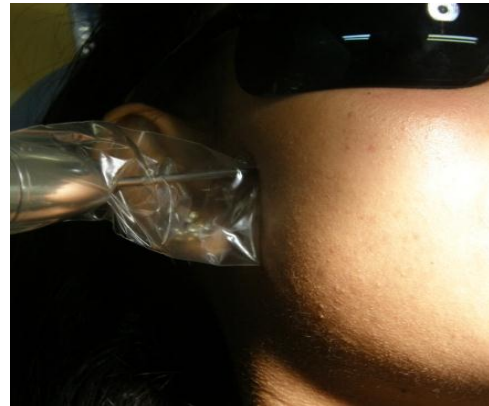O aparelho de laser utilizado foi o Flash Laser III (DMC, São Paulo, Brasil) de arseneto de gálio e alumínio (AsGaAl), com comprimento de onda entre 660 a 690 nm (laser vermelho) e entre 790 e 830 nm (laser infravermelho). Nesse estudo só foi utilizado o laser infravermelho com 808 nm. O tipo de condutor óptico foi a fibra de sílica, que possuía 0,48 de abertura numérica, 10 cm de comprimento e 1 mm de seção transversal. A densidade de potência da ordem de  $0,63\text{W}/\text{cm}^2$  foi aferida pelo responsável técnico de calibração da empresa DMC equipamentos, utilizando o medidor de calibração o LM 10-HTD (Coherent Equipamentos, Estados Unidos) (anexo 4). O ajuste do tempo foi controlado automaticamente pelo dispositivo laser e correspondeu ao período de tempo calculado através da fórmula de Túner & Hode<sup>21</sup>.

Para aplicação do laser, o paciente e operador utilizaram os óculos de proteção, visando à proteção ocular. O protocolo de aplicação seguido foi de uma aplicação logo após a extração e as seguintes em dias alternados durante 07 dias. Foi aplicado o laser infravermelho com a dosagem de  $2\text{ J}/\text{cm}^2$ , em cada um dos 06 pontos extrabucais: na região pré-auricular, no ângulo mandibular e 2 pontos localizados 1 e 2 cm a partir destes pontos iniciais em direção à linha média (Figuras 1 e 2). Seis pontos intrabucais foram estabelecidos, três para a região de molares superiores (faces vestibular e palatina do rebordo alveolar correspondente à localização dos terceiros molares extraídos e tuber) e três para a região dos molares inferiores (faces vestibular e lingual do rebordo alveolar e área do triângulo retromolar). A dosimetria por

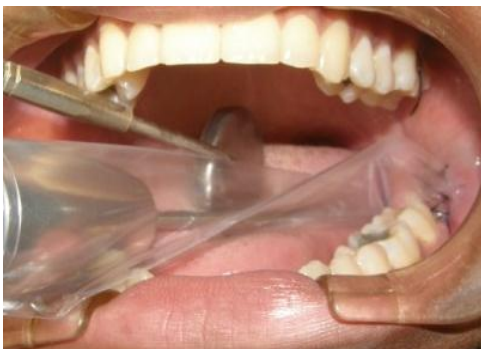sessão foi de 24 J/cm<sup>2</sup> com duração total de 3 minutos (Figuras 3 e 4). A dose total final aplicada aos pacientes, correspondente ao período de realização do estudo, foi de 96 J/cm<sup>2</sup>.



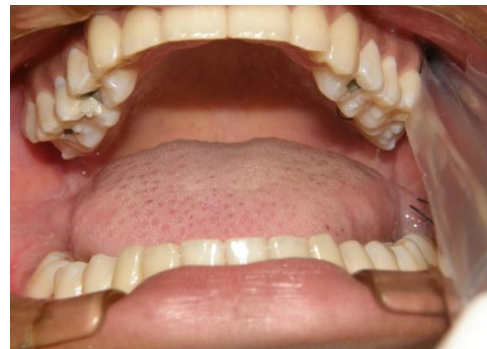**FIGURA 1 – Pontos extrabucais do laser**



**FIGURA 2- Aplicação do laser na região do tragus**



**FIGURA 3- Aplicação do laser na região lingual do alvéolo do 3ª molar extraído**



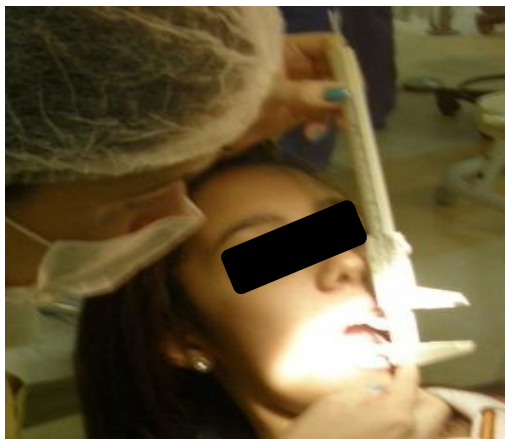
**FIGURA 4 – Aplicação do laser na face vestibular do alvéolo do 3ª molar inferior extraído**

De acordo com o protocolo medicamentoso adotado pelo Serviço de Cirurgia bucomaxilofacial da EBMSP, prescreveu-se para todos os pacientes Dexametasona 8 mg (Decadron®, São Paulo, Brasil) apenas uma hora antes da exodontia. Os pacientes foram orientados a não fazer uso de nenhum tipo de medicação durante o período pós-operatório, mas em caso de dor significativa, foram aconselhados a utilizar apenas Dipirona Sódica 500 mg (Novalgina®, São Paulo, Brasil). Os pacientes receberam uma tabela que deveriam preencher caso utilizassem a Dipirona ou qualquer outra medicação, com o registro do horário da ingestão e o motivo da utilização do fármaco em questão (anexo 5). As recomendações pós-operatórias foram lidas para todos os indivíduos e entregues a estes (anexo 6).

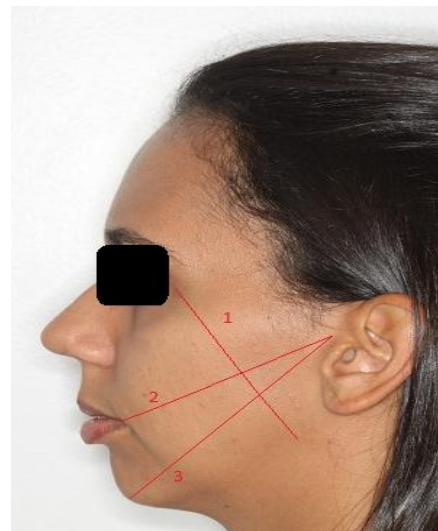
## 6.2 Análise de parâmetros clínicos

Para avaliação do efeito do laser na diminuição do trismo pós-operatório foi utilizado um especímetro, o qual viabilizou a medida do diâmetro de abertura de boca de cada paciente, ou seja, a abertura da boca compreendida entre as arestas de corte dos incisivos centrais superiores e inferiores em centímetros (Figuras 5). Com relação ao edema facial oriundo do procedimento cirúrgico, foram realizadas duas aferições deste sinal clínico - a primeira, utilizando-se fita métrica, e outra, um fio de barbante. Para cada um destes recursos foram estabelecidas 3 mensurações, as quais foram denominadas Edema 1, 2 e 3, respectivamente. A distância compreendida entre a lateral do canto do olho até o ângulo mandibular correspondeu ao Edema 1; do tragus até a comissura labial representou o Edema 2 e do tragus até o mento, o Edema 3 (Figura 6). Foram calculadas as médias resultantes das três aferições anteriores para a determinação da variável Edema.

As medidas da abertura de boca e do edema facial foram realizadas antes da cirurgia, após a cirurgia, após as aplicações de laser e na remoção de sutura (7º dia) e seus valores foram registrados em centímetros e devidamente armazenados em uma planilha do Excel.



**FIGURA 5 – Realização da medida da abertura de boca com o especímetro**



**FIGURA 6 – Medidas lineares correspondentes ao edema**

Foi realizada a avaliação da intensidade de dor dos pacientes, através da Escala Visual Analógica (anexo 7). Os pacientes classificaram sua dor em graus que variavam de zero a dez, logo após a exodontia e ao longo dos 7 dias pós-operatórios.

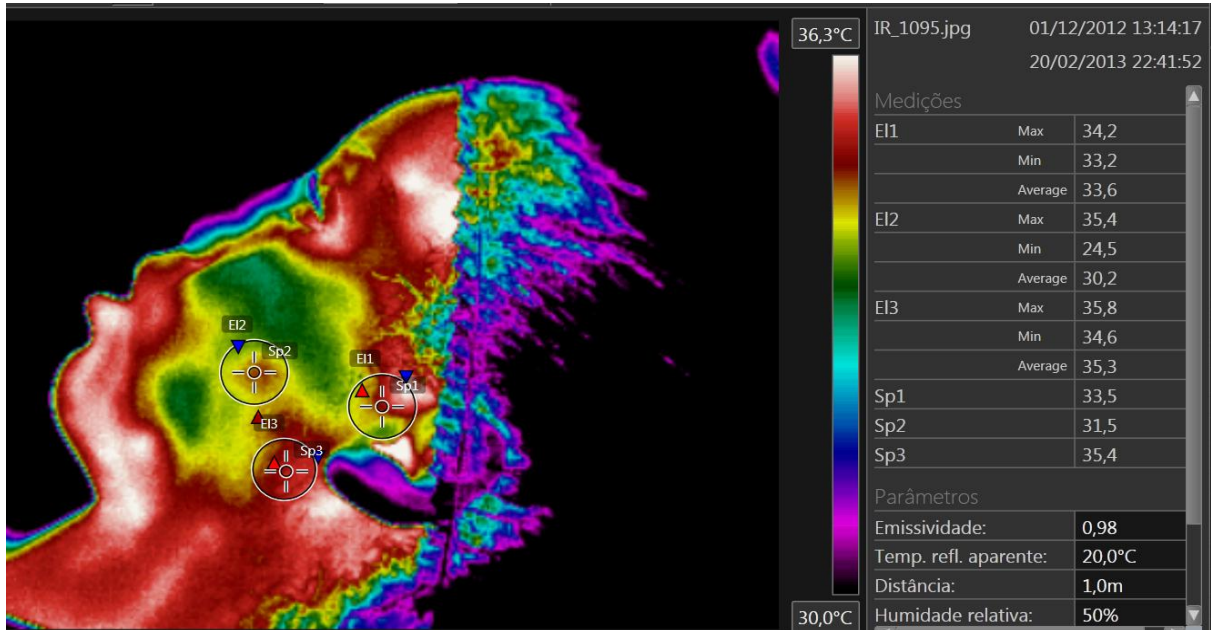


### 6.3 Termografia infravermelha

Para avaliação do padrão circulatório local foi utilizada uma câmera infravermelha da marca FLIR Série-E (Victoria, Australia) com 320×240 pixels de resolução e frequência de imagem de 60 Hz que captura imagens em tempo real e conectividade Wi-Fi (E60). O equipamento realiza estudos na faixa de temperatura de -20°C à 650°C e possui sensibilidade térmica (N.E.T.D.) maior que 0,05°C e até 30°C. Atua na faixa espectral de ondas eletromagnéticas compreendida entre 7,5 a 13µm, correspondendo a uma faixa de infravermelho distante.

Para obter um padrão das imagens adotou-se o seguinte protocolo: a altura da câmera em relação ao solo e a distância desta em relação ao paciente foram de 1 m. Os pacientes foram posicionados na cadeira odontológica com o tronco elevado à 45 graus e aclimatizados por um período de 15 minutos antes da coleta dos dados no ambulatório onde foram realizadas as cirurgias. Este ambiente teve a temperatura controlada em torno de 22°C ± 1°C.

A câmera infravermelha foi utilizada em cinco pacientes integrantes respectivamente dos grupos III e IV. Foram realizadas quatro imagens de cada paciente, a saber, no período pré-operatório (controle), pós-operatório imediato, pós laser imediato e 15 minutos após a aplicação da luz laser. Foram determinadas três áreas para análise termográfica na face dos pacientes baseadas em locais onde o laser havia sido aplicado, sendo nomeadas E1 (tragus), E2 (região próxima ao segundo molar superior) e E3 (próxima ao ângulo da mandíbula) (Figura 7). Nessas áreas as temperaturas foram aferidas e estabelecidas médias entre a temperatura máxima e mínima de cada área.



**FIGURA 7– Imagem obtida através da técnica da Termografia Infravermelha registrando as áreas E1, E2 e E3.**

Os critérios de normalidade e anormalidade adotados basearam-se no estudo de Dibenedetto *et al.* (2002)<sup>22</sup>, no qual estabeleceu-se o padrão de anormalidade clínica de acordo com a variação de temperatura, descritos na tabela 1. Desta forma, pode-se determinar se houve alteração significativa da temperatura para cada período em cada área estudada.

**Tabela 1: Anormalidades clínicas de acordo com a variação de temperatura.**

Variação térmica	Padrão de normalidade
< 0,24° C	Normal
> 0,30° C	Sugestivo de anormalidade
> 0,60° C	Fortemente sugestivo
1,0° C	Anormalidade significativa

Dibenedetto *et al.* (2002)

#### 6.4 Análise estatística

Foi criado um banco de dados no MS Excel que posteriormente foi analisado no software SPSS v20. A análise dos resultados foi feita através de estatística descritiva com uso de tabelas contendo frequências absoluta e relativa, média, desvio padrão, mediana e quartis de acordo com a variável analisada. Para verificar a existência de associação entre as variáveis nominais e os grupos de estudo foi utilizado o Teste Exato de Fisher. Para comparar variáveis quantitativas de acordo com o grupo estudado utilizou-se o Teste T-Student (curva de

distribuição normal) ou Teste Exato de Mann-Whitney (curva de distribuição não-normal) no caso de dois grupos. Para comparações múltiplas entre três ou mais grupos utilizou-se o teste ANOVA (distribuição normal) ou Teste Exato de Kruskal-Wallis (distribuição não-normal). O nível de significância estatística adotado foi  $p < 0,05$ .

## 7. RESULTADOS

Dos 24 pacientes que concluíram o estudo, 20,8% pertencem ao grupo I, 20,8% ao II, 33,3% ao III e 25% desses pacientes ao grupo IV. Oitenta e três por cento (20 pacientes) da amostra foi representada pelo sexo feminino e 16,7% (4), pelo sexo masculino.

A mediana das idades dos pacientes atendidos em cada grupo acha-se descrita na tabela 2. A mediana geral de todos os grupos foi de 21,05 anos ( $Q_1=16$ ;  $Q_2=39,0$ ).

**Tabela 2: Perfil da idade dos pacientes de acordo com os grupos de estudo**

Grupos de estudo	Mediana da Idade ( $Q_1 - Q_2$ ) anos
I	24 (18,2 - 39,0)
II	22 (20,5 - 29,8)
III	18,5 (16 - 20,75)
IV	19,7 (15,6 - 22,5)

Do total da amostra de conveniência de 24 pacientes, 11 tiveram os terceiros molares direitos removidos (45,8%) e 13 os molares esquerdos (54,2%). Dez pacientes apresentavam esses dentes erupcionados (41,7%) e 14 inclusos (58,3%).

O tempo médio de duração da cirurgia, desde a indução anestésica até a realização da sutura para o grupo I e II foi de 25' e 28' 20", respectivamente. Com relação aos grupos III e IV registrou-se 43'10" e 47', respectivamente.

De acordo com os registros da intensidade de dor feitos pelos pacientes em escala analógica, observou-se diminuição do grau de sensação dolorosa em todos os períodos de avaliação propostos, não evidenciando nenhum grau de dor para os grupos 1 e 2 no sétimo dia após a cirurgia. O grau de dor foi maior nos grupos III e IV e o registro do quadro álgico foi feito até

o dia 06, porém não foram constatadas diferenças estatisticamente significativas entre os grupos (Tabela 3).

**Tabela 3: Registro dos graus de dor informados pelos pacientes pertencentes aos diferentes grupos estudados nos períodos dia 01, 02, 03, 04, 05, 06 e 07 após a exodontia.**

Período	Grupo I	Grupo II	Grupo III	Grupo IV	P
<b>do estudo</b>	Mediana (Q <sub>1</sub> – Q <sub>3</sub> )	Mediana (Q <sub>1</sub> – Q <sub>3</sub> )	Mediana (Q <sub>1</sub> – Q <sub>3</sub> )	Mediana (Q <sub>1</sub> – Q <sub>3</sub> )	
Dia 01	4 (2.5 – 5)	4 (2 - 8)	3 (2 - 8)	7 (4.5– 8.5)	0,243 <sup>(1)</sup>
Dia 02	2 (0.5 – 4)	1 (0 – 5.5)	2 (0 – 5)	2.5 (0.75 – 5.75)	0,946 <sup>(2)</sup>
Dia 03	1 (0 – 4.5)	0 (0 – 6)	2 (0 – 5)	2.5 (0 – 5)	0,975 <sup>(1)</sup>
Dia 04	0 (0 – 3)	0 (0 – 5.5)	4 (0 – 4)	2 (0.75 – 2.5)	0,544 <sup>(2)</sup>
Dia 05	0 (0 – 0)	0 (0 – 5)	2 (0 – 2)	1.5 (0 – 3.25)	0,574 <sup>(1)</sup>
Dia 06	0 (0 – 0)	0 (0 – 3.5)	0 (0 – 2)	0.5 (0 – 3.5)	0,386 <sup>(2)</sup>
Dia 07	0 (0 – 1)	0 (0 – 3,5)	0 (0 – 1)	0 (0 – 2)	0,898 <sup>(2)</sup>

<sup>(1)</sup> Teste ANOVA  $p \leq 0.05$

<sup>(2)</sup> Teste Kruskal-Wallis  $p \leq 0.05$

\* Estatisticamente significantes

Em relação à utilização de medicação analgésica ao longo dos sete dias pós-operatórios, 100% dos pacientes do grupo I fizeram uso do fármaco e no grupo II foi de cerca de 80%. Nos grupos I, II e IV, o uso de dipirona se manteve até o sétimo dia. A redução do uso da medicação não foi estatisticamente significativa, para nenhum dos grupos (Tabela 4).

**Tabela 4: Percentual da frequência de utilização de analgésico nos grupos I, II, III e IV nos períodos pós-operatório ( 01, 02, 03, 04, 05, 06 e 07 dias após a exodontia)**

Período de estudo	Grupo I	Grupo II	Grupo III	Grupo IV	P <sup>(1)</sup>
Dia 01	100	80	85,7	83,3	1,0
Dia 02	60	60	71,4	83,3	0,818
Dia 03	60	40	42,9	50	1,0
Dia 04	34,8	20	42,9	50	0,7
Dia 05	40	20	42,9	33,3	0,936
Dia 06	-	20	14,3	16,7	1,0
Dia 07	20	20	-	16,7	0,664

<sup>(1)</sup>Teste Exato de Fisher  $p \leq 0.05$

\* Estatisticamente significante

A avaliação do trismo, realizada através do registro da amplitude de abertura de boca, nos pacientes dos grupos III e IV apresentou uma redução deste parâmetro no pós-operatório que se acentuou no dia 03. Nos dias 05 e 07 foi observado um pequeno aumento, embora sem retorno à medida inicial. Para os grupos I e II a redução da abertura de boca se manteve até o dia 05, havendo um pequeno aumento no dia 07. Em relação à esta variável, não foi possível identificar quais grupos diferiram estatisticamente (Tabela 5).

**Tabela 5: Distância aferida entre os bordos incisais de incisivos superiores e inferiores, expressa em centímetros, nos grupos I, II, III e IV nos períodos pré-operatório, pós imediato e dias 03, 05 e 07.**

Período do estudo	Grupo I	Grupo II	Grupo III	Grupo IV	P <sup>(1)</sup>
	Mediana (Q <sub>1</sub> – Q <sub>3</sub> ) cm	Mediana (Q <sub>1</sub> – Q <sub>3</sub> ) cm	Mediana (Q <sub>1</sub> – Q <sub>3</sub> ) cm	Mediana (Q <sub>1</sub> – Q <sub>3</sub> ) cm	
Pré	5,3 (4,7 – 6,2)	5,8 (5,0 – 6,5)	5,1 (4,2 – 5,8)	4,8 (4,2 – 5,4)	0,329
Pós	5,2 (4,9 – 5,8)	5,5 (4,7 – 5,9)	4,5 (3,5 – 5,0)	4,7 (4,3 – 5,1)	0,108
Dia 03	4,0 (2,8 – 4,1)	4,5 (2,2 – 5,0)	2,8 (2,3 – 3,3)	2,9 (2,1 – 3,5)	0,197
Dia 05	3,5 (2,8 – 4,7)	4,3 (1,9 – 5,4)	3,1 (2,3 – 3,3)	3,1 (2,2 – 3,5)	0,454
Dia 07	4,3 (2,8 – 4,7)	4,8 (2,6 – 6,2)	3,3 (2,5 – 4,3)	3,4 (3,1 – 4,4)	0,487

<sup>(1)</sup> Teste ANOVA  $p \leq 0,05$

No que diz respeito à variável edema, observou-se discreto aumento dos valores correspondentes às medianas no período pós-operatório em todos os grupos, a exceção do grupo III. Nos demais períodos avaliados, constatou-se que as diferenças não foram significativas entre os grupos (Tabela 6).

**Tabela 6: Distribuição das medidas de edema nos grupos I, II, III e IV nos períodos pré-operatório, pós imediato e dias 03, 05 e 07.**

Período do estudo	Grupo I	Grupo II	Grupo III	Grupo IV	p <sup>(1)</sup>
	Mediana (Q <sub>1</sub> – Q <sub>3</sub> ) cm	Mediana (Q <sub>1</sub> – Q <sub>3</sub> ) cm	Mediana (Q <sub>1</sub> – Q <sub>3</sub> ) cm	Mediana (Q <sub>1</sub> – Q <sub>3</sub> ) cm	
Pré	12,1 (11,9 – 12,7)	11,6 (11,4 – 12,1)	11,8 (11,3 – 12,3)	11,9 (11,1 – 12,5)	0,510
Pós	12,7 (12,2 – 12,9)	11,8 (11,5 – 12,6)	11,6 (11,5 – 12,0)	12,1 (11,6 – 12,6)	0,079
Dia 03	12,1 (11,7 – 12,8)	11,7 (11,4 – 12,6)	11,9 (11,4 – 12,2)	12,1 (11,6 – 13,0)	0,630
Dia 05	12,1 (11,9 – 13,5)	12,2 (11,5 – 13,2)	11,7 (11,3 – 12,2)	11,9 (11,3 – 12,7)	0,347
Dia 07	12,1 (11,7 – 12,9)	11,9 (11,5 – 12,6)	11,5 (11,1 – 12,0)	12,1 (11,6 – 12,6)	0,245

<sup>(1)</sup> Teste ANOVA  $p \leq 0,05$

A imagem termográfica realizada no período pré-operatório foi adotada como registro controle para comparação dos graus de temperatura e diferencial térmico dos demais períodos de análise.

Após a realização das exodontias, no período correspondente ao pós-operatório imediato, na área E1, houve aumento da temperatura no grupo III, ao passo que no grupo IV, ela permaneceu inalterada. Na área E2 verificou-se redução da temperatura em todos os pacientes de ambos os grupos, III e IV. Em E3, houve uma redução estatisticamente significativa no grupo III e discreto aumento no grupo IV (Tabela 7).

A redução de temperatura registrada nas áreas E2 e E3 se manteve após a aplicação imediata da luz laser nos pacientes do grupo III, quando comparada ao controle basal. No grupo IV, houve discreto aumento da temperatura na área E3. Na área E1, houve diminuição da

temperatura no grupo IV e aumento desta no grupo III neste período de análise, embora sem significância estatística (Tabela 7).

Decorridos 15 minutos após a realização da aplicação do laser, foi realizado novo registro termográfico. Neste período de análise, na área E1, observou-se aumento da temperatura em relação ao período anterior no grupo IV, embora este tenha sido menor do que o registro basal inicial. Nesta mesma área, no grupo III, o aumento da temperatura registrado no período imediato após a utilização do laser se manteve. No grupo III e IV, houve diminuição da temperatura na área E2 e na área E3, a diminuição observada no grupo III foi estatisticamente significativa em comparação à mesma medida no grupo IV (Tabela 7).

**Tabela 7: Distribuição das medidas e desvio padrão de temperatura nos grupos III e IV nos períodos pré-operatório, pós-operatório, pós laser imediato e pós laser 15 min.**

Área	Momento	Grupo III		Grupo IV		P
		Média (°C)	Desvio Padrão	Média (°C)	Desvio Padrão	
E1	Pré-operatório	30,54	2,41	33,86	1,65	0,03 <sup>(1)*</sup>
	Pós-operatório	31,32	1,37	33,86	1,82	0,02 <sup>(1)*</sup>
	Pós laser imediato	32,00	0,55	33,00	1,73	0,25 <sup>(1)</sup>
	Pós laser 15 min	32,00	0,61	33,52	1,77	0,13 <sup>(1)</sup>
E2	Pré-operatório	30,70	5,37	33,94	2,11	0,26 <sup>(1)</sup>
	Pós-operatório	29,72	5,12	33,66	2,00	0,14 <sup>(1)</sup>
	Pós laser imediato	30,12	4,88	33,40	2,42	0,21 <sup>(1)</sup>
	Pós laser 15 min	29,42	5,21	33,50	2,37	0,16 <sup>(1)</sup>
E3	Pré-operatório	33,18	0,82	34,20	1,23	0,16 <sup>(1)</sup>
	Pós-operatório	32,50	1,22	34,34	0,86	0,02 <sup>(1)*</sup>
	Pós laser imediato	32,76	1,72	34,38	1,33	0,17 <sup>(2)</sup>
	Pós laser 15 min	32,40	0,80	34,04	0,83	0,01 <sup>(1)*</sup>

<sup>(1)</sup> Teste T de Student  $p \leq 0,05$

<sup>(2)</sup> Teste de Mann-Whitney  $p \leq 0,05$

\* Estatisticamente significante

## 8. DISCUSSÃO

As aplicações clínicas do laser de baixa potência têm sido bastante estudadas nas últimas décadas. Desde 1965, ano em que o laser foi utilizado pela primeira vez na odontologia por Stern e Sognnaes, até os dias de hoje, têm-se observado uma crescente evolução no uso desta terapia e um aumento do interesse por parte da comunidade científica no tocante à sua possível eficiência e eficácia<sup>23</sup>. Este fato pode ser comprovado pelo crescente número de publicações nesta área.

A remoção cirúrgica de terceiros molares é um procedimento rotineiramente indicado na odontologia, muitas vezes por razões estéticas, episódios de sintomatologia dolorosa ou indicação ortodôntica. Na maioria das vezes, independente da idade do paciente em questão, são observados sinais clínicos que indicam dificuldade de cicatrização, edema significativo e dor. Sendo assim, a utilização do laser de baixa intensidade poderia ser testada neste contexto, em especial, sendo justificada pela sua capacidade de atenuar os sinais clínicos da inflamação, conforme tem sido demonstrado em vários modelos experimentais. A presente pesquisa foi realizada com uma amostra de 24 pacientes que apresentou uma média de idade de 21,05 anos. Em estudos com a metodologia semelhante foi observada a utilização de amostras ainda menores, conforme os trabalhos de Lopez-Ramirez *et al.* (2011)<sup>24</sup>, Santos Junior *et al.* (2012)<sup>25</sup> e Filho *et al.* (2007)<sup>26</sup>, os quais utilizaram 20, 08 e 13 pacientes, respectivamente. Embora a amostra de 24 pacientes possa ser considerada limitada, tratou-se de uma amostra de conveniência que atendeu aos critérios rígidos de inclusão propostos para este estudo.

Normalmente a cronologia de erupção dos terceiros molares varia dos 17 aos 25 anos de idade, sendo uma das indicações para a remoção desses dentes, a não irrupção dentro desse espaço de tempo. Neste estudo, a mediana de idade dos pacientes submetidos à exodontia de terceiros molares foi de 21,05 anos, variando de 16 a 39 anos. Na literatura, existem relatos de estudos nos quais foram realizadas extrações de terceiros molares com uma variada média de idade dos pacientes. Jovanovic *et al.* (2004)<sup>27</sup> utilizaram uma amostra que compreendeu indivíduos com idade que variou entre 16 a 47 anos, sem o registro de média de idade. El-Soud & El Shenawy (2010)<sup>28</sup> relataram seus resultados em pacientes com faixa etária compreendida entre 19 a 38 anos. Pockt *et al.* (2009)<sup>29</sup> registraram em seu estudo, mediana de idade de 23 anos, a qual foi muito próxima à encontrada nesta pesquisa. A utilização de

pacientes jovens pode representar uma limitação ao presente estudo, uma vez que estes indivíduos podem apresentar um metabolismo mais rápido e aceleração do padrão de cicatrização se estiverem isentos de alterações sistêmicas significativas. Por esta razão, independente do uso da laserterapia usada no período pós-operatório, houve uma certa uniformidade na expressão dos sinais clínicos analisados.

No presente estudo, em relação ao tempo médio de duração das cirurgias, constatou-se que nas exodontias realizadas em pacientes com dentes erupcionados o registro do tempo de duração do procedimento foi menor quando este foi comparado com aquele descrito para os dentes inclusos. No estudo de Oliveira *et al.* (2006)<sup>30</sup>, foi realizada uma análise de correlação entre o tempo cirúrgico e a ocorrência de possíveis acidentes e complicações trans e pós-operatórias em exodontias de molares inclusos. Os autores verificaram que as exodontias realizadas num período de até 60 minutos, obtiveram índice de 9,6% de acidentes e complicações, enquanto que nas cirurgias com duração acima de 120 minutos, este índice foi de 83,33%. Embora este tipo de análise não tenha sido realizada na pesquisa ora relatada, observou-se que o tempo médio de duração do procedimento cirúrgico foi menor quando comparado ao resultado de Oliveira *et al.* (2006)<sup>30</sup>. Tal fato pode ser justificado pela calibração prévia, habilidade manual e tempo de experiência dos dois operadores que participaram da pesquisa. Estas razões podem inclusive ter contribuído para a semelhança dos parâmetros clínicos que foram objeto de análise neste estudo, independente do grupo em questão.

A maioria das pesquisas citadas na literatura relacionadas aos efeitos da laserterapia no edema, na dor e no trismo após extrações de terceiros molares adotaram como critério de inclusão apenas pacientes com indicação de remoção cirúrgica de dentes inclusos<sup>25, 26, 27 e 29</sup> e na região de mandíbula<sup>24, 25, 26, 27, 29 e 30</sup>. O presente estudo ampliou os seus objetivos e viabilizou a análise das variáveis clínicas em diferentes situações, a saber, terceiros molares superiores e inferiores, inclusos ou erupcionados.

No tocante à variável dor, sabe-se que após um trauma cirúrgico, a dor de maior intensidade geralmente surge nas primeiras 05 horas depois do desaparecimento do efeito do anestésico local<sup>32</sup>. Um estudo desenvolvido por El-Soud & El Shenawy em 2010<sup>28</sup>, que avaliou o nível de dor em 60 pacientes submetidos à remoção cirúrgica dos terceiros molares erupcionados, demonstrou redução significativa da dor no grupo de indivíduos tratados com laser de 870nm



de comprimento de onda, apenas no segundo e sétimo dias pós-operatórios. Comparativamente, na presente pesquisa, na análise desta variável nos grupos onde foi realizada a exodontia de dentes erupcionados, mesmo frente à diminuição do nível de dor em ambos os grupos do estudo, naquele tratado com laser, a dor se fez presente apenas nas primeiras 24 horas, embora não tenha sido detectada significância estatística. Neste trabalho, observou-se também que nos grupos III e IV, os quais os pacientes tiveram os dentes inclusos extraídos, a sintomatologia dolorosa se estendeu por um período de tempo maior, fato este que reflete a complexidade do procedimento cirúrgico desenvolvido. No grupo tratado com laser, houve um aumento do grau de dor imediatamente após a cirurgia em relação ao grupo controle, sem contudo, evidenciar diferenças estatisticamente significativas entre estes grupos em todos os períodos de análise. No estudo de Filho *et al.* (2008)<sup>29</sup>, 13 pacientes tratados com laser após a exodontia de molares inclusos apresentaram diminuição estatisticamente significativa a partir do 2º dia pós-operatório quando comparados aos controles sem laser. A aparente discrepância entre este estudo e a presente investigação pode ser justificada pela dosimetria total utilizada pelos autores citados que correspondeu a 26 J/cm<sup>2</sup> e ao tipo de laser utilizado, o qual apresentava um maior comprimento de onda. Sabe-se que a padronização do tempo de exposição, da densidade de energia e de potência, representa um desafio metodológico em todos os estudos realizados com laser de baixa intensidade.

A dose de 2 J/cm<sup>2</sup> utilizada neste estudo, baseou-se em estudos prévios que utilizaram modelos experimentais<sup>33, 34</sup>. Nos animais de laboratório constatou-se redução no número de células inflamatórias presentes no sangue e no tecido. Por esta razão, esta densidade de energia foi eleita, embora seja notório que nem sempre os resultados observados em estudos experimentais podem ser extrapolados para ensaios clínicos randomizados.

No período pós-operatório de cirurgias que envolvam trauma de diferentes tecidos, muitas vezes faz-se necessário o uso de analgésicos e/ou antiinflamatórios. Os pacientes que participaram da presente pesquisa foram orientados a não fazer uso de nenhuma destas classes de medicamentos. No entanto, em virtude de implicações éticas, foram informados de que poderiam fazer uso apenas de analgésicos (Dipirona 500 mg), em caso de dor moderada a intensa. Segundo Viegas *et al.* (2005)<sup>35</sup>, os analgésicos de ação periférica e os analgésicos opióides não possuem atividade antiinflamatória, dessa forma não são considerados moduladores do processo inflamatório, e sim inibidores da dor. Este estudo reflete a razão do

porquê, de em pesquisas realizadas com laser, optar-se por este tipo de fármaco<sup>33</sup>. A utilização da dipirona sódica por parte de todos os pacientes no período pós-operatório contrária à orientação prescrita pode ter influenciado os graus de dor registrados nas escalas analógicas, representando desta forma, uma relevante limitação a ser considerada quando seres humanos são objetos de uma investigação.

A prescrição de corticosteróides, a exemplo da dexametasona utilizada neste estudo, é amplamente adotada como protocolo padrão para cirurgias orais que impliquem em trauma significativo, a fim de controlar possíveis complicações pós-operatórias tais como edema, dor e trismo<sup>36</sup>. Este tipo de medicação atua na fase inicial do processo inflamatório, suprime a produção de substâncias vasoativas (prostaglandinas e leucotrienos), reduz a transudação plasmática e conseqüentemente, o edema. Sua utilização por longos períodos pode retardar a cicatrização e aumentar a susceptibilidade à infecção, entretanto, nas terapias de dose única ou de curta duração, como as utilizadas em cirurgias orais os efeitos adversos são raros<sup>31</sup>. Embora, idealmente, a sua utilização conjugada ao uso do laser não seja indicada, existem relatos favoráveis a esta associação descritos na literatura. Por exemplo, no estudo de Reis *et al.* (2008)<sup>37</sup> pesquisou-se a eficácia do LLLT, da dexametasona e dessas duas terapias associadas na cicatrização de feridas. Os autores concluíram que embora a dexametasona de fato tivesse atuado como um agente imunossupressor, no grupo submetido a associação laser/dexametasona, a luz laser foi capaz de induzir uma melhor resposta tecidual em análise com a técnica de microscopia eletrônica de transmissão. Além disso, em estudo realizado por Markovic *et al.* (2007)<sup>38</sup>, foram observados resultados semelhantes em humanos.

No tocante ao parâmetro clínico trismo foi observada redução da amplitude de abertura de boca até o 7º. dia do período pós-operatório em todos os grupos, sem que estes diferissem estatisticamente. Resultados semelhantes foram relatados na literatura<sup>24, 29</sup> embora em estudo desenvolvido por Jovanovic *et al.* (2004)<sup>27</sup> tenha sido relatado redução significativa do trismo. Contudo, neste trabalho, os autores utilizaram laserterapia associada a corticosteróides e compressas de gelo. Quando esta variável foi comparada entre indivíduos que tiveram os molares erupcionados ou inclusos extraídos, observou-se maiores valores relacionados ao grupo de pacientes com dentes erupcionados. Esta evidência já foi descrita na literatura e pode estar relacionada à duração e intensidade do procedimento cirúrgico<sup>39</sup>.

Na análise clínica em relação ao edema foi observado que os pacientes dos grupos I e III, que não receberam o laser, apresentaram uma redução mais rápida do edema comparado com aos dos grupos II e IV, submetidos à laserterapia. Entretanto não houve diferença estatisticamente significativa entre os grupos. No estudo de Lopez-Ramírez *et al.* (2011)<sup>24</sup> que também avaliou os efeitos do laser em relação a dor, edema e trismo em 20 pacientes submetidos à exodontia de terceiros molares inferiores, também não foi encontrada diferença estatisticamente significativa na avaliação do edema pós-operatório após 2 e 7 dias entre os grupos laser e controle. Santos Junior *et al.* (2012)<sup>25</sup> avaliaram o edema, o grau de dor e aspectos imaginológicos relacionados ao uso da LLLT em oito pacientes submetidos à exodontia de terceiros molares inferiores inclusos, verificando que o lado da extração que utilizou a laserterapia não demonstrou redução do edema em relação ao lado controle e também não apresentou diferença estatisticamente significativa. Outros trabalhos na literatura corroboram estes resultados<sup>26</sup>.

Embora a termografia infravermelha, seja um método de diagnóstico descrito há décadas esta técnica passou a ser utilizada no Brasil a partir de 1999<sup>40</sup>. A maioria dos estudos nesta área adotam uma abordagem qualitativa, embora as pesquisas mais atuais registrem dados que revelam uma abordagem quali-quantitativa. O presente estudo objetivou documentar o padrão circulatório local e as possíveis diferenças térmicas observadas em pacientes tratados e não tratados com laser.

O registro termográfico viabiliza a avaliação da temperatura local em virtude dos eventos vasculares que ocorrem na microcirculação após uma dada agressão ao tecido<sup>20</sup>. No presente estudo, foram padronizadas três áreas específicas que representaram as repercussões do trauma cirúrgico sobre o tecido, a saber, E1, E2 e E3. As alterações mais significativas do ponto de vista biológico ocorreram na área E1. Sabe-se que a articulação temporomandibular (ATM) representa um local crítico que comumente é afetado indiretamente pelo trauma cirúrgico durante a exodontia de dentes inclusos<sup>31</sup>. A avaliação da variável trismo atesta esta afirmação. Observou-se que, no grupo tratado com laser (IV), houve diminuição da temperatura local imediatamente após a utilização da laserterapia, mas que depois de 15 minutos ela aumentou. Este resultado sugere a ação antiinflamatória do laser, pois no grupo submetido à falsa aplicação de laser, a temperatura local apresentou um aumento progressivo, quando comparado ao grupo irradiado.

Nas áreas E2 e E3, observou-se diminuição da temperatura local quando esta foi comparada ao controle basal inicial. O que poderia justificar a diminuição da temperatura local em ambos os grupos avaliados? A primeira sugestão é de que a proximidade da administração do anestésico com vasoconstrictor em relação às áreas estudadas, tenha contribuído para a redução do calibre dos pequenos vasos sanguíneos e arteríolas neste local anatômico. Existe uma vasta documentação científica que atesta a potencialidade do agente vasoconstrictor em reduzir o índice de sangramento local às custas da vasoconstricção arteriolar<sup>41, 42</sup>. Uma outra hipótese a ser discutida é que a utilização da compressa de gaze durante o período pós-operatório por todos os pacientes, de fato, provocou uma isquemia nestas áreas específicas, resultando em diminuição da temperatura local captada pelo registro termográfico. O uso de compressão após procedimentos cirúrgicos como o realizado no presente estudo, é rotineiramente indicado e preconiza-se que a isquemia resultante desta compressão, seja útil para minimizar a perda sanguínea e controlar a dor no período pós-operatório imediato<sup>43</sup>. Ademais, a utilização da compressa de gaze é adotada como procedimento padrão delineado no protocolo de atendimento aos pacientes que realizam exodontias cirúrgicas. Portanto, diante do exposto, percebe-se que estas áreas não foram provavelmente representativas das alterações hemodinâmicas que estavam se processando naqueles locais avaliados.

O diferencial térmico ( $\Delta T$ ) é uma medida que representa a diferença de temperatura aferida entre a imagem do controle basal inicial e a imagem do período final do estudo. Embora esta medida não tenha sido significativa do ponto de vista estatístico, nos dois grupos, em todas as áreas estudadas, a exceção da área E3 do grupo IV, sabe-se que a variação térmica foi altamente significativa. Segundo Dibenedetto *et al.* (2002)<sup>22</sup>, valores superiores a 0,3 são indicativos de anormalidade e na presente pesquisa, conforme ilustrado na tabela 7 houve aumento e diminuição da temperatura nos grupos do estudo, em diferentes períodos.

É notório que a LLLT age através da fotobiomodulação tecidual, produzindo inúmeros efeitos terapêuticos e seu uso tem aumentado na área odontológica, principalmente após procedimentos traumáticos que necessitam de coadjuvantes capazes de biomodular positivamente a cicatrização e regeneração, como é o caso das extrações de terceiros molares. Os resultados descritos no presente estudo sugerem fortemente que a laserterapia não foi capaz de induzir mudanças significativas nos valores correspondentes aos parâmetros clínicos avaliados tanto em exodontias de molares erupcionados quanto de inclusos. Tal fato pode ser em parte justificado pela amostra reduzida de pacientes incluídos na pesquisa ou pela

complexidade do procedimento cirúrgico que foi objeto de análise nesta investigação. Contudo, as alterações observadas através da técnica de termografia infravermelha, em especial na área correspondente à articulação temporomandibular de pacientes que tiveram os seus molares inclusos extraídos indicaram que o laser foi capaz de biomodular o padrão circulatório local. Sendo assim, o uso do laser de baixa intensidade pode ser indicado nesta situação, embora recomenda-se que a sua utilização, neste contexto, não ocorra de forma isolada, mas sim conjugada ao uso de outros agentes terapêuticos. Novos ensaios clínicos randomizados são necessários para determinar a associação do laser a outras terapias biomoduladoras e avaliação comparativa dos parâmetros padronizados para o seu uso, tais como a densidade de energia e de potência, o tempo de irradiação, o protocolo de aplicações e o comprimento de onda do aparelho utilizado.

## **9. CONCLUSÃO**

As seguintes ilações puderam ser sugeridas de acordo com os resultados do presente estudo:

- Não foi possível observar influência significativa da laserterapia nos parâmetros clínicos de edema, trismo nos pacientes submetidos à exodontia de terceiros molares inclusos ou erupcionados.
- Através da técnica de termografia infravermelha foi possível detectar alteração no padrão circulatório do local irradiado com o laser de baixa intensidade no período pós-laser 15 minutos dos pacientes submetidos à extração de terceiros molares inclusos, em especial na área correspondente à articulação temporomandibular.

## **ABSTRACT**

*Third molars extraction is a very traumatic procedure. In order to minimize arises postoperative problems from this common surgical procedure, alternative drug therapies such as the low intensity laser has been developed. It was conducted a blind and randomized clinical controlled study within a convenience sample consisting of 24 patients. It aimed to evaluate effectiveness of infrared laser and aluminum gallium arsenide (GaAlAs) with a wavelength of 808 nm after third molars extraction using the infrared technique of thermography (FLIR E-Series). These patients were divided into four groups: I (05) and II (05) undergoing to erupted third molars extraction; III (08) and IV (06), subjected to impacted molars removal. Groups I and III received laser application with the power turned off and groups II and IV were exposed to laser light. It was evaluated clinical parameters related to third molars postoperative extraction such as pain, trismus and swelling, as well as circulatory pattern by local thermal coefficient analysis in different postoperative periods. A slight improvement was observed in relation to the degree of swelling, pain and trismus in patients who underwent laser irradiation, though there was no statistically significant difference ( $p < 0.05$ ). Regarding the laser therapy action in local circulation, it was verified that infrared thermography had significant influenced at the area near the temporomandibular joint. Given the results, it is suggested that laser therapy was able to change the default local circulation, although it has not significantly influenced the swelling, pain and trismus at postoperative period.*

*Keyword: laser therapy, extraction, third molar, infrared thermography.*

## REFERÊNCIAS

1. Gutknecht N, Eduardo CPA. Odontologia e o Laser. São Paulo: Quintessence, 2004.
2. Silva EF, Gomes SP, Ulbrich LM, Giovanini AF. Avaliação histológica da laser terapia de baixa intensidade na cicatrização de tecidos epitelial, conjuntivo e ósseo: estudo experimental em ratos. RSBO 2007, 4(2): 29-35.
3. Panarello AF. Avaliação da Potência e Intesidade do Laser Não Ablativo no Processo de Inflamação e Reparo de Tecidos Moles. Porto Alegre, 2003. [Dissertação de Mestrado em Cirurgia e Traumatologia Bucocomaxilofacial – Pontifícia Universidade Católica do Rio Grande do Sul].
4. Bourguignon Filho AM, Feitosa RCA, Beltrão GC, Pagnoncelli MR. Utilização do laser de baixa intensidade no processo de cicatrização tecidual. Revisão de literatura. Revista Portuguesa de Estomatologia, Medicina Dentária e Cirurgia Maxilofacial 2005, 46(1): 37-43.
5. Takeda Y. Irradiation effect of low energy laser in alveolar bone after tooth extraction. Experiment study in rats. Int J Oral Maxillofac Surg 1988, 17: 388-91.
6. Navratil L, Kypmlova J. Contraindications in noninvasive laser therapy: truth and fiction. J Clin Laser Med Surg 2002, 20: 341-343.
7. Santiago VCCE. Avaliação do efeito do soft laser no processo de reparo ósseo pósdisjunção da sutura palatina mediana em cães. Marília, 2007. [Dissertação de Mestrado em Ortodontia – Faculdade de Ciências da Saúde da Universidade de Marília]
8. Karu T. Laser biostimulation: a photobiological phenomenon. J Photochem Photobiol B 1989, 3: 638–639.
9. Rigau J. Bioenergia e propriedades opticas dos tecidos. In: Brugnera A Jr, Pinheiro ALB. Lasers na Odontologia moderna. São Paulo: Pancast, 1998. p 68–78.
10. Bouguignon-Filho AM, Feitosa ACR, Beltrão GC, Pagnocelli RM. Utilização do laser de Baixa Intensidade no processo de cicatrização tecidual. Rev. Portuguesa de estomatologia, Medicina e Cirurgia Maxilofacial 2005, 46(1): 37-43.
11. Theodoro LH, Garcia VG. Lasers em implantodontia. JBC 2002, 30(5): 525-529.
12. Pinheiro AL *et al.* Low level laser therapy is na important tool on treat disorders of the maxillofacial ragion. J. Clin. Laser Med. Surg 1998; 16(4): 223-6.

13. Jovanovic G. Low power laser effect on wound healing after tooth extraction and mouth surgery. Ph.D. Thesis, Nis, 1998.
14. Maluf AP, Ughini GC, Maluf RP, Pagnoncelli RM. Utilização de Laser Terapêutico em Exodontia de Terceiros Molares Inferiores RGO 2005, abr./jun 54(2): 182-184.
15. Philip J, Bagavathiappan S, Saravanan T, Tayakumar J, Raj B, Karunanithi R, Panicker TMR, Korath P, Jagadeesan K. Investigation of peripheral vascular disorders using thermal imaging. Br J Diabetes Vasc Dis 2008, 8: 102-04.
16. Schindl A, Schindl M, Schön H, Knobler R, Schindl L. Low-Intensity Laser Irradiation Improves Skin Circulation in Patients With Diabetic Microangiopathy. Diabetes Care 1998; abr. 21(4): 580-584.
17. Herschell W. Journal Chemical Education. 1951; 28(5): 267.
18. Brioschi ML, Yeng LT, Pastor EMH, Colman D, Silva FMRM, Teixeira MJ. Documentação da síndrome dolorosa miofascial por imagem infravermelha. ACTA FISIATR 2007; 14(1): 41-48.
19. Paolillo FR, Lins EC, Corazza AV, Kurachi C, Bagnato VS. Thermography Applied During Exercises With or Without infrared Light-Emitting Diode Irradiation: Individual and Comparative Analysis. Photomedicine and Laser Surgery 2013; 31(7): 349-355.
20. Brioschi ML, Macedo JF, Macedo CRA. Termometria cutânea, novos conceitos. J. Vasc. 2003; jun. 2(2): 151-160.
21. Túner J, Hode L. It's all in the parameters: a critical analysis of some well known studies. Journal of Clinical Laser Medicine and Surgery 1998; 16(5): 245-248.
22. DiBenedetto M, Yoshida M, Sharp M, Jones B. Foot evaluation by infrared imaging. Mil Med. 2002, May;167(5):384-92.
23. Hashmi JT, Huang YY, Sharma SK, Kurup DB, De Taboada L, Carroll JD, et al. Effect of pulsing in low-level light therapy. Lasers Surg Med. 2010, 42: 450-66.
24. López-Ramírez M, Vélchez-Pérez MA, Gargallo-Albiol J, Arnabat-Domínguez J, Gay-Escoda C. Efficacy of low-level laser therapy in the management of pain, facial swelling, and postoperative trismus after a lower third molar extraction. A preliminary study. Lasers Med Sci 2011.



25. Santos Junior PV, Costa GP, Leite DS, Rossoni RD, Jorge AOC, Juqueira JC. Efeitos clínicos e radiográficos do laser em baixa intensidade após a extração de terceiros molares inclusos. *Rev Odontol UNESP*. 2012, 41(3): 192-197.
26. Filho JRL, Camargo IB, Firmo ACB, Silva, EDO. A influência do laser de baixa intensidade na redução de edema, dor e trismo no pós-operatório de cirurgia de terceiros molares inferiores inclusos: resultado preliminar com 13 casos. *Rev. Cir. Traumatol. Buco-Maxilo-fac*. 2008, Jan/Mar; 8(1): 47-56.
27. Jovanovic G, Buric N, Kesic Lj. Effect of low power laser on postoperative trismus. *Medicine and Biology* 2004; 11(3): 136–138.
28. El-Soud NA, El Shenawy H. A Randomized Double Blind Clinical Study on the Efficacy of Low Level Laser Therapy in Reducing Pain After Simple Third Molar Extraction. *Macedonian Journal of Medical Sciences*. 2010, 3(3): 303-306.
29. Prockt AP, Wagner JCB, Gerthardt EL, Volkweis MR. Uso do diclofenaco de sódio e o laser de baixa intensidade após a cirurgia de terceiros molares. *Ver. Cir. Traumatol. Buco-Maxilo-Fac*. 2009; 9(3): 113-120.
30. Oliveira LB, Bittencourt Schmidt D, Assis AF, Gabrielli MAC, Hochuli-Vieira E, Filho VAP. *Rev. Cir. Traumatol*. 2006, 6(2): 51-56.
31. Aras MH, Güngörmüs M. The effect of low-level laser therapy on trismus and facial swelling following surgical extraction of a lower third molar. *Photomed Laser Surg*. 2009, 27: 21-24.
32. Larrazabal C, García B, Peñarrocha M, Peñarrocha M. Influence of oral hygiene and smoking on pain and swelling after surgical extraction of impacted mandibular third molars. *J Oral Maxillofac Surg*. 2010, 68: 43-6.
33. Vilela DD, Chamusca FV, Andrade JC, Vallve ML, Gonzalez AC, Andrade Zde A, Medrado AR, Reis SR. Influence of the HPA axis on the inflammatory response in cutaneous wounds with the use of 670-nm laser photobiomodulation. *J Photochem Photobiol B*. 2012; Nov 5(116):114-20.
34. Medrado AP, Soares AP, Santos ET, Reis SRA, Andrade ZA. Influence of laser photobiomodulation upon connective tissue remodeling during wound healing *Journal of Photochemistry and Photobiology B: Biology* 2008: 1-9
35. Viegas VN, Prietto L, Mezzomo LAM, Abreu MER, Pagnoncelli RM. Controle do edema: terapia medicamentosa x uso do laser. *Rev ABO Nac*. 2005, 13(4): 245-250.

36. Markiewicz MR *et al.* Corticosteroids reduce postoperative morbidity after third molar surgery: a systematic review and meta-analysis. *J Oral Maxillofac Surg.* 2008, 66(9): 1881–1894.
37. Reis SR, Medrado AP, Marchionni AM, Figueira C, Fracassi LD, Knop LA. Effect of 670-nm laser therapy and dexamethasone on tissue repair: a histological and ultrastructural study. *Photomed Laser Surg.* 2008, 26(4): 307-13.
38. Markovic AB, Todorovic L. Effectiveness of dexamethasone and low-power laser in minimizing oedema after third molar surgery: a clinical trial. *Int J Oral Maxillofac Surg.* 2007, 36: 226-29.
39. Maluf AP, Ughini GC, Maluf RP, Pagnoncelli RM. Utilização de laser terapêutico em exodontia de terceiros molares inferiores. *RGO.* 2006, 54: 182-184.
40. Ring E, Ammer K, Jung A, Murawski P, Wiecek B, Zuber J *et al.* Standardization of infrared imaging. *Conf Proc IEEE Eng Med Biol Soc.* 2004; 2: 1183-5.
41. Barion SS. Estudo histológico e histométrico comparativo do processo de reparo alveolar após exodontia e tamponamento com as soluções anestésicas Articaíne 100® e Novocol 100®. Marília, 2005. [Dissertação de Mestrado – Faculdade de Ciências da Saúde, Universidade de Marília].
42. Vancetto JR. Estudo histológico comparativo em ratos dos efeitos da aplicação tópica dos anestésicos Novocol 100® e Articaíne 100® sobre o processo de reparo alveolar. 84fls. 2005. [Dissertação de Mestrado - Faculdade de Ciências Odontológicas de Marília].
43. Marimoto Y, Niwa H, Minematsu K. Risk Factors Affecting Postoperative Hemorrhage After Tooth Extraction in Patients Receiving Oral Antithrombotic Therapy. *Journal of Oral and Maxillofacial Surgery.* 2011, 69(6): 1550-1556.

## ANEXO 1 - Protocolo da aprovação do comitê de Ética em Pesquisa

ESCOLA BAHIANA DE  
MEDICINA E SAÚDE PÚBLICA /  
FUNDAÇÃO BAHIANA




---

**PROJETO DE PESQUISA**


---

**Título:** Avaliação clínica do efeito da fotobiomodulação laser 670 nm após extração de terceiros molares

**Área Temática:**

**Versão:** 2

**CAAE:** 02787112.8.0000.5544

**Pesquisador:** Alena Ribeiro Alves Peixoto Medrado

**Instituição:** Fundação Bahiana para Desenvolvimento das Ciências

---

**PARECER CONSUBSTANCIADO DO CEP**


---

**Número do Parecer:** 104.834

**Data da Relatoria:** 14/08/2012

**Apresentação do Projeto:**

O Laser é um tipo especial de luz que se obtém por um processo puramente físico, um raio extremamente fino, de alta precisão e de grande potência<sup>1</sup>. Os lasers são classificados em alta (LAI) e baixa intensidade (LIB). A laserterapia tornou-se uma realidade em muitos países. Seu emprego por profissionais da área médica e odontológica tem crescido muito nos últimos anos. Entre os lasers mais utilizados para cicatrização estão HeNe (hélio-neônio), AsGa (arseneto de gálio) e AsGaAl (arseneto de gálio e alumínio), que são lasers de baixa intensidade. A laserterapia induz a ativação e proliferação celular, assim como aumento da síntese protéica.

Esses eventos produzirão efeitos clínicos favoráveis na cicatrização de feridas como a melhoria na microvascularização, estímulo à regeneração e imunomodulação.

Existem poucos trabalhos na literatura que avaliaram a ação do raio laser sobre os graus de dor, trismo e edema comumente relatados por pacientes submetidos a exodontias. Dessa forma, o presente trabalho pretende avaliar a eficácia da terapia laser de baixa intensidade de 670nm no pós-operatório de extração de terceiros molares inferiores e superiores direitos. Será realizado um estudo de caso-controle cuja amostra abrangerá 40 pacientes triados no Ambulatório Docente Assistencial do Campus Cabula da Escola Bahiana de Medicina e Saúde Pública. A ação do laser será avaliada através da utilização de uma escala de dor Visual Analógica, aferindo o grau de abertura de boca e analisando o edema facial oriundo do procedimento cirúrgico.

Ademais, o incremento do padrão circulatório na região mandibular será avaliado através da técnica de termografia infravermelha durante o período pós-operatório. Espera-se observar a redução da dor e do edema pós-operatórios no grupo de pacientes tratados com laser e aumento da vascularização. O estudo tem como hipótese central que O laser de baixa potência promove redução de dor, trismo (incapacidade de abrir a boca adequadamente) e edema após exodontia de terceiros molares impactados.

**Metodologia:**

Esse estudo de caso-controle terá uma amostra de 40 pacientes previamente selecionados. Os indivíduos selecionados para o estudo deverão apresentar o terceiro molar superior e inferior do lado direito impactados e parcialmente irrompidos, sem evidência de algum comprometimento sistêmico e hábito deletério, conforme especificados pelos critérios de inclusão e exclusão a serem estabelecidos. Adicionalmente, deverão estar disponíveis para a pesquisa durante 10 dias. Esses 40 pacientes

**Endereço:** Av D. JOÃO VI, Nº 274

**Bairro:** BROTAS

**CEP:** 40.290-000

**UF:** BA **Município:** SALVADOR

**Telefone:** (71)3276-8225

**E-mail:** cep-ebmsp@bahiana.edu.br

ESCOLA BAHIANA DE  
MEDICINA E SAÚDE PÚBLICA /  
FUNDAÇÃO BAHIANA



selecionados serão submetidos ao procedimento cirúrgico de exodontia por um único operador no ambulatório da Faculdade de Odontologia, da Escola Bahiana de Medicina e Saúde Pública, Salvador, Bahia, Brasil. Será realizada a exodontia dos dois dentes, superior e inferior, no mesmo dia.

A amostra de 40 pacientes será subdividida em quatro grupos:

O aparelho de laser utilizado será o Flash Laser III da DCM equipamentos, com comprimento de onda entre 660 a 690 nm (laser vermelho) e entre 790 e 830 nm (laser infravermelho). A densidade de potência será aferida no Instituto de Química da Universidade Federal da Bahia.

Para aplicação do laser o paciente e operador deverão utilizar os óculos de proteção, visando à proteção ocular. O protocolo de aplicação seguido será de uma aplicação logo após a extração e as seguintes em dias alternados durante 10 dias. Será aplicado o laser infravermelho com a dosagem de 2 J/cm<sup>2</sup>, aplicados em quatro pontos: região pré-auricular e no ângulo mandibular, correspondendo a aplicação extrabucal; na face vestibular alveolar e no triângulo retromolar, representando os sítios de aplicação intrabucais.

A dose total por sessão será de 8 J/cm<sup>2</sup>. Para avaliação do efeito do laser na diminuição do trismo pós-operatório será utilizado um especímetro digital, o qual viabilizará a medida do diâmetro de abertura de boca de cada paciente, ou seja, abertura da boca entre arestas de corte dos incisivos centrais superiores e inferiores. Já o edema facial oriundo desse procedimento cirúrgico será avaliado utilizando uma fita que será posicionada na região correspondente ao meato auditivo externo até o mento. Essas medidas de abertura de boca e edema facial serão realizadas antes da cirurgia, após a cirurgia, em cada aplicação de laser, na remoção de sutura e registradas em milímetros. Além disso, haverá a avaliação da intensidade de dor dos pacientes, através da Escala Visual Analógica. Os pacientes classificarão sua dor em graus que variam de zero a dez logo após a exodontia, após a remoção de sutura e seguidamente às aplicações de laser. Posteriormente, os todos os resultados obtidos serão tabulados e submetidos à análise estatística e comparados entre os grupos.

Um grupo de pacientes submetidos a exodontia receberá analgésicos, mas não será tratado com o laser de baixa potência. O aparelho será encostado na região a ser tratada, contudo, não haverá emissão de luz.

#### Critério de Inclusão

Pacientes com presença dos terceiros molares superiores e inferiores do lado direito impactados ou parcialmente irrompidos; Disponibilidade para a pesquisa durante 10 dias; Consentimento formal para a participação na pesquisa, após a explicação dos riscos e benefícios, por profissional não envolvido na pesquisa. (Resolução n 196 de outubro de 1996 e o Código de Ética Profissional Odontológico (C.F.O.) 179/93).

#### Critério de Exclusão

Presença de alteração sistêmica ou uso de medicamentos; Pacientes fumantes; Pacientes alcoólatras; Gestantes; Pacientes submetidos à radioterapia e quimioterapia nos últimos 6 meses; Ausência de consentimento formal para realizar a pesquisa.

#### Local de estudo

Ambulatório da Faculdade de Odontologia da Escola Bahiana de Medicina e Saúde Pública, Salvador, Bahia, Brasil.

#### População e amostra

Esse estudo de caso-controle terá uma amostra de 40 pacientes previamente selecionados. Os indivíduos selecionados para o estudo deverão apresentar o terceiro molar superior e inferior do lado

**Endereço:** Av D. JOÃO VI, Nº 274

**Bairro:** BROTAS

**CEP:** 40.290-000

**UF:** BA

**Município:** SALVADOR

**Telefone:** (71)3276-8225

**E-mail:** cep-ebmsp@bahina.edu.br

ESCOLA BAHIANA DE  
MEDICINA E SAÚDE PÚBLICA /  
FUNDAÇÃO BAHIANA



direito impactados e parcialmente irrompidos, sem evidência de algum comprometimento sistêmico e hábito deletério, conforme especificados pelos critérios de inclusão e exclusão a serem estabelecidos. Adicionalmente, deverão estar disponíveis para a pesquisa durante 10 dias. Esses 40 pacientes selecionados serão submetidos ao procedimento cirúrgico de exodontia por um único operador no ambulatório da Faculdade de Odontologia, da Escola Bahiana de Medicina e Saúde Pública, Salvador, Bahia, Brasil. Será realizada a exodontia dos dois dentes, superior e inferior, no mesmo dia. A amostra de 40 pacientes será subdividida em quatro grupos:

**Objetivo da Pesquisa:**

Objetivo primário

Avaliar a eficácia da terapia laser de baixa intensidade no pós-operatório de extração de terceiros molares superiores e inferiores direitos.

Objetivos secundários

Avaliar o grau de dor dos indivíduos incluídos no estudo através de uma escala de dor Visual Analógica padronizada.

Aferir o grau de trismo observado nos pacientes submetidos à remoção cirúrgica de terceiros molares com o uso de um especímetro digital.

Analisar o edema facial oriundo do procedimento cirúrgico nos participantes do estudo utilizando um cordão posicionado na região que compreende a distância entre o meato auditivo externo e o mento.

Comparar os efeitos supracitados da fotobiomodulação laser em pacientes com terceiros molares inclusos e parcialmente erupcionados, com indicação de remoção cirúrgica destas unidades dentárias;

**Avaliação dos Riscos e Benefícios:**

Riscos

De acordo com os proponentes não foram relatados na literatura efeitos colaterais provenientes da irradiação com laser de baixa potência.

Benefícios/Relevância da pesquisa

Segundo os autores é esperado que a terapia laser, após extração dentária, proporcione a redução da dor pósoperatória e melhora significativa do reparo tecidual. Como resultado da melhora clínica, espera-se uma redução do trismo, edema facial e que os pacientes percebam e relatem essa melhora na escala Visual Analógica de dor. A relevância, segundo os autores, advém da existência de poucos trabalhos na literatura que avaliaram a ação do raio laser sobre o grau de dor, trismo e edema comumente relatados por pacientes submetidos a exodontias.

**Comentários e Considerações sobre a Pesquisa:**

A pesquisa deriva de tema relevante, na medida em que existem poucos estudos sobre o tema que tem como objetivo a confirmação dos efeitos benéficos de terapêutica com o uso de laser em procedimentos exodônticos, de fundamental importância na aceleração do processo de recuperação do paciente e minimização dos efeitos do pós-operatório.

**Considerações sobre os Termos de apresentação obrigatória:**

Termo de Consentimento Livre Esclarecido

**Endereço:** Av D. JOÃO VI, Nº 274

**Bairro:** BROTAS

**CEP:** 40.290-000

**UF:** BA **Município:** SALVADOR

**Telefone:** (71)3276-8225

**E-mail:** cep-ebmsp@bahiana.edu.br

ESCOLA BAHIANA DE  
MEDICINA E SAÚDE PÚBLICA /  
FUNDAÇÃO BAHIANA



Após reestruturação, apresenta linguagem adequada ao público-alvo.

**Orçamento**

Orçamento total de R\$ 3.550,00, previsto no plano de custeio do ambulatório que sediará a pesquisa.

**Cronograma**

Adequado. Considerando que o mesmo ajustado ao processo de avaliação e aprovação pelo CEP-EBMSP.

Seleção de pacientes de junho a outubro de 2012;  
Cirurgia e aplicação de laser de julho a novembro de 2012;  
Análise dos dados de agosto de 2012 a janeiro de 2013;  
Elaboração do texto de setembro de 2012 a fevereiro de 2013.

**Folha de rosto e demais documentos**

Adequadamente preenchidos e assinados pelos responsáveis.

**Recomendações:**

Aprovação em função do que segue

O Termo de Consentimento Livre Esclarecido - TCLE teve sua linguagem ajustado ao público-alvo e esclarece acerca dos procedimentos que serão adotados em caso de intercorrências durante o procedimento cirúrgico e aplicação de laser.

**Conclusões ou Pendências e Lista de Inadequações:**

Projeto Aprovado

**Situação do Parecer:**

Aprovado

**Necessita Apreciação da CONEP:**

Não

**Considerações Finais a critério do CEP:**

SALVADOR, 24 de Setembro de 2012

---

Assinado por:  
Roseny Ferreira

**Endereço:** Av D. JOÃO VI, Nº 274

**Bairro:** BROTAS

**UF:** BA

**Município:** SALVADOR

**CEP:** 40.290-000

**Telefone:** (71)3276-8225

**E-mail:** cep-ebmsp@bahiana.edu.br

## ANEXO 2 – Termo de Consentimento Livre e Esclarecido

### TERMO DE CONSENTIMENTO LIVRE E ESCLARECIDO

**Título da Pesquisa:** Avaliação clínica do efeito da fotobiomodulação laser 670 nm após extração de terceiros molares

**Instituição:** Escola Bahiana de Medicina e Saúde Pública

O Sr(a) está sendo convidado a participar da pesquisa que avaliará clinicamente o efeito do laser após retirada dos últimos dentes da boca (ciso) superiores e inferiores. Depois da retirada desses dentes o Sr.(a) será submetido à aplicações de laser. Para avaliar o efeito deste serão realizadas medições do tamanho da abertura de boca e inchaço do rosto.

É esperado que o uso do laser após a remoção dos dentes proporcione a redução da dor pós-operatória, inchaço e limitação da abertura de boca. Porém pode haver um pequeno desconforto no momento da aplicação do laser nos primeiros dias do pós-operatório devido a dificuldade na abertura da boca. Além disso, pode ocorrer infecção no local da retirada, limitação de abertura de boca e inchaço facial que serão tratados pela equipe da pesquisa.

Em caso de algum desconforto, o Sr(a) poderá telefonar para o profissional e será agendado uma consulta e verificado a necessidade de modificar o tratamento. Durante a realização da pesquisa sempre haverá disponibilidade do pesquisador para resolver dúvidas que venha a surgir, através do telefone (75) 91920188.

Não haverá nenhum gasto já que a pesquisa será realizada na Escola Bahiana de Medicina e Saúde Pública. E os exames que não são realizados na faculdade serão pagos pela pesquisa. Para garantir o sigilo, em nenhum momento seu nome ou parte dele será citado no trabalho e as fotos serão utilizadas com tarjas pretas nos olhos para impedir a identificação.

O Sr.(a) tem o direito de recusar participar da pesquisa, e a sua decisão respeitada pelo pesquisador. Este termo é composto de duas vias de igual conteúdo, sendo a primeira para arquivamento pelo pesquisador e a segunda para o paciente ou seu representante legal.

Eu, \_\_\_\_\_ dou meu consentimento para participar desta pesquisa, após ter lido, recebido esclarecimentos e compreendido.

\_\_\_\_\_, \_\_\_\_/\_\_\_\_/\_\_\_\_

(Local e data)

\_\_\_\_\_  
Participante

Local para impressão digital

Assinatura do

\_\_\_\_\_  
Assinatura do(a) pesquisador(a)



\_\_\_\_\_  
Assinatura da testemunha

Em caso de dúvida ou denúncia contatar o Comitê de Ética em Pesquisa em Seres Humanos (CEP) da Escola Bahiana de Medicina e Saúde Pública – Av. D. João VI, 274 – Brotas - CEP. 40.285-01- Salvador-BA. Tel.:(71) 2101-1900



## ANEXO 3 – Ficha clínica

## QUESTIONÁRIO

Nome: \_\_\_\_\_ Idade: \_\_\_\_\_  
 Endereço: \_\_\_\_\_ Sexo: \_\_\_\_\_  
 Fones: \_\_\_\_\_ Data: \_\_\_\_\_

1. Porque você quer fazer a extração? \_\_\_\_\_

CRITÉRIOS DE EXCLUSÃO	SIM	NÃO
Você tem diabetes?		
Você é hipertenso?		
Você é fumante?		
Você costuma beber muito?		
Você está grávida?		
Possui disponibilidade para pesquisa durante 10 dias após a cirurgia?		
Você foi submetido à radioterapia ou quimioterapia nos últimos 6 meses?		
Apresenta terceiros molares superior e inferior do lado direito impactado e/ou parcialmente erupcionado?		
Você está usando alguma medicação atualmente? Quais?		
<b>OBS.:</b>		

## MEDIDAS DA ABERTURA DE BOCA

Medida pré: \_\_\_\_\_ mm Medida dia 03: \_\_\_\_\_ mm Medida dia 07: \_\_\_\_\_ mm

Medida pós: \_\_\_\_\_ mm Medida dia 05: \_\_\_\_\_ mm

## MEDIDAS DO EDEMA FACIAL

Pré-operatório

Pós-operatório

Dia 03

Medida 1: \_\_\_\_\_ mm Medida 1: \_\_\_\_\_ mm Medida 1: \_\_\_\_\_ mm

Medida 2: \_\_\_\_\_ mm Medida 2: \_\_\_\_\_ mm Medida 2: \_\_\_\_\_ mm

Medida 3: \_\_\_\_\_ mm Medida 3: \_\_\_\_\_ mm Medida 3: \_\_\_\_\_ mm

Dia 05

Dia 07

Medida 1: \_\_\_\_\_ mm Medida 1: \_\_\_\_\_ mm

Medida 2: \_\_\_\_\_ mm Medida 2: \_\_\_\_\_ mm

Medida 3: \_\_\_\_\_ mm Medida 3: \_\_\_\_\_ mm



## ANEXO 4 - Laudo técnico de calibração do laser

www.dmcgroup.com.br

São Carlos, 02 de Agosto de 2012

### *Laudo Técnico*

Modelo do Equipamento: Flash Lase III

Número de série: 1098

Os testes mencionados neste laudo possuem a finalidade de atender aos rigorosos padrões de qualidade exigidos pela empresa D.M.C. Equipamentos.

**Aferição de Potência:**

Estabelece o comparativo entre as Potências determinadas e as Potências medidas.

Temperatura Ambiente: 24,6° C

Medidor Laser utilizado: Coherent LM 10-HTD

Tipo de Laser	$\lambda$ (nm)	Meio Ativo	Potência Referia	Potência Medida
Vermelho	660	IN Ga AL P	100 mW	110 mW
Infravermelho	808	As Ga Al	100 mW	105 mW
Tipo de Condutor Óptico	Abertura Numérica	Comprimento	Seção Transversal	
Fibra Óptica de Silica	0,48	10 cm	1 mm	

**Avaliação Técnica:**

A calibração atende a todos os requisitos do Controle de Qualidade da empresa.

*Abelardo Oppermann*  
Técnico responsável pela calibração



Rua Sebastião de Moraes, 831  
Jardim Alvorada - 13562-030  
São Carlos/SP - Brasil

(16) 2107-2323 | (16) 2107-2320  
dmc@dmcgroup.com.br  
CNPJ: 02.827.605/0001-86

**ANEXO 5 – Tabela de Medicação**

Paciente: \_\_\_\_\_ Data de Cirurgia: \_\_\_\_\_

<b>DIAS</b>	<b>REMÉDIO</b>	<b>HORÁRIO</b>	<b>MOTIVO</b>
1 <sup>a</sup>			
2 <sup>a</sup>			
3 <sup>a</sup>			
4 <sup>a</sup>			
5 <sup>a</sup>			
6 <sup>a</sup>			
7 <sup>a</sup>			

## ANEXO 6 – Recomendações pós-operatórias.

### RECOMENDAÇÕES PÓS - OPERATÓRIAS 24H:

1. **Fazer compressa de gelo sobre a região operada** durante 1 hora em intervalos de 5 minutos. Em seguida colocar durante 10 minutos em intervalos de meia hora, de 3 a 4 vezes ao dia.
2. **Alimentação:** Faça uso de alimentos gelados ou frios e consistência líquida e/ou pastosa. Por exemplo: purê, carne moída, sopa, mingau, sucos, sorvetes, iogurte, leite, etc. **Evitar alimentos quentes**, muito apimentados ou alimentos que deixem resíduos na boca (pipoca, amendoim, etc.).
3. **PROIBIDO** comer camarão, mariscos e carne de porco durante 30 dias.
4. Manter uma boa higiene da boca.
5. **Repouso relativo.** Não fazer esforço físico, ficar em repouso por 48h. Evitar atividades físicas, exposição ao sol e local muito quente nas primeiras 24h.
6. Não bochechar! Não ficar cuspidando e enxaguar a boca com água fria.
7. Um pequeno desconforto e algum sangramento podem ocorrer nas primeiras horas pós – operatórias. No caso de sangramento intenso comprima o local com uma gaze e morda forte durante 10 min. Repita o procedimento, se necessário. Se o sangramento aumentar ou não diminuir, consulte-me.
8. Não tomar nenhum medicamento. Se necessário tomar, anotar na tabela de medicação entregue.
9. Não fumar ou ingerir bebidas alcoólicas.
10. Em caso de dúvidas, ou qualquer emergência favor telefonar: (75) 9192-0188.
11. Retornar nos dias: \_\_\_/\_\_\_/\_\_\_ às \_\_\_h  
 \_\_\_/\_\_\_/\_\_\_ às \_\_\_h  
 \_\_\_/\_\_\_/\_\_\_ às \_\_\_h

## ANEXO 7 – Escala Visual Analógica de Dor

