



CURSO DE ODONTOLOGIA

IVANA DE SOUZA MORAES

SINUSITE ODONTOGÊNICA: relato de caso

ODONTOGENIC SINUSITIS: case report

SALVADOR
2022

IVANA DE SOUZA MORAES

SINUSITE ODONTOGÊNICA: relato de caso

ODONTOGENIC SINUSITIS: case report

Artigo apresentado ao Curso de Odontologia da Escola Bahiana de Medicina e Saúde Pública como requisito parcial para obtenção do título de Cirurgião Dentista.

Orientador: Prof^o Dr^o Antônio Márcio Marchionni e co-orientação: Prof^a Dr^a Livia Prates Soares.

SALVADOR

2022

SUMÁRIO

RESUMO

ABSTRACT

1. INTRODUÇÃO	6
2. RELATO DE CASO	8
3. DISCUSSÃO	11
4. CONSIDERAÇÕES FINAIS	14

REFERÊNCIAS

**ANEXO A – APROVAÇÃO DO COMITÊ DE
ÉTICA E PESQUISA**

ANEXO B – DIRETRIZES PARA AUTORES

ANEXO C – ARTIGOS REFERENCIADOS

RESUMO

As sinusites de origem odontogênica representam 10% a 12% de todas as sinusites; sendo os corpos estranhos em seios paranasais a causa mais recorrente das mesmas. As fístulas buco-sinusais são as vias mais comuns de inoculação, podendo ter origem traumática ou não traumática. Quando a comunicação buco sinusal se estabelece, pode haver a presença de sinusite maxilar, epitelização de fístula, abscesso apical dentário, osteíte ou osteomielite nas margens da comunicação. Por definição a sinusite odontogênica ocorre quando a membrana de Schneider é violada por condições infecciosas de dentes posteriores da maxila. Esse trabalho tem como premissa divulgar a informação sobre o assunto para estudantes e profissionais de saúde, sobre sinusite maxilar de origem odontogênica; bem como demonstrar, por meio de um caso clínico, uma remoção de corpo estranho em seio maxilar com o uso da técnica de Caldwell-Luc, a qual já é estabelecida na literatura. Trata-se de um relato de caso de paciente atendido no ambulatório de Cirurgia e Traumatologia Bucomaxilofacial do Hospital Geral Roberto Santos, Salvador – Bahia, queixando-se de secreção nasal, odor fétido em boca, edema em região zigomática esquerda e dor espontânea. Após exame físico e radiográfico, foi observada a presença de corpo estranho no seio maxilar esquerdo. Optou-se por utilizar a técnica cirúrgica de Caldwell-Luc, associada à terapia medicamentosa.

Palavras-chave: Sinusite Maxilar, Seio Maxilar e Cirurgia.

ABSTRACT

Sinusitis of odontogenic origin represents 10% to 12% of all sinusitis; being the foreign bodies in the paranasal sinuses the most recurrent cause of them. Oral and sinus fistulas are the most common routes of inoculation, and may have a traumatic or non-traumatic origin. When oral sinus communication is established, there may be the presence of maxillary sinusitis, fistula epithelialization, dental apical abscess, osteitis or osteomyelitis at the margins of communication. By definition, odontogenic sinusitis occurs when Schneider's membrane is violated by infectious conditions of posterior maxillary teeth. This work's premise is to disseminate information on the subject to students and health professionals, about maxillary sinusitis of odontogenic origin; as well as demonstrating, through a clinical case, a foreign body removal in the maxillary sinus using the Caldwell-Luc technique, which is already established in the literature. This is a case report of a patient treated at the Oral and Maxillofacial Surgery and Traumatology outpatient clinic of the Roberto Santos General Hospital, Salvador – Bahia, complaining of nasal secretion, foul odor in the mouth, edema in the left zygomatic region and spontaneous pain. After physical and radiographic examination, the presence of a foreign body in the left maxillary sinus was observed. Was chosen to use the Caldwell-Luc surgical technique, associated with drug therapy.

Keys words: Maxillary Sinusitis, Maxillary Sinus and Surgery

1. INTRODUÇÃO

Os seios maxilares são os maiores seios paranasais da face. São grandes cavidades piramidais que ocupam os corpos da maxila. O ápice do seio maxilar estende-se lateralmente no zigomático; a base do seio maxilar forma a parte inferior da parede lateral da cavidade nasal, o teto do seio maxilar é formado pelo assoalho da órbita e o assoalho do seio maxilar é formado pela parte alveolar da maxila¹.

Sendo assim, a ocorrência voluntária de corpos estranhos em seios paranasais é rara, sendo comumente introduzidos de forma acidental ou por iatrogenia². As fístulas buco-sinusais são as vias mais comuns de inoculação, podendo ter origem traumática ou não traumática². A forma mais recorrente de corpos estranhos são fraturas de dentes e, em alguns casos, dentes deslocados por impacto ou durante cirurgias dentárias³.

Quando a comunicação buco sinusal se estabelece, a presença de sinusite maxilar, epitelização de fístula, abscesso apical dentário, osteíte ou osteomielite nas margens da comunicação, corpos estranhos ou tumores impedirá a cicatrização espontânea e resultará na formação crônica de fístulas⁴.

Por definição a sinusite odontogênica ocorre quando a membrana de Schneider é violada por condições infecciosas de dentes posteriores da maxila, lesões odontogênicas na maxila, trauma maxilar (dental), ou por iatrogenia dental e complicações de cirurgia de implante⁵.

Para o diagnóstico de patologias sintomáticas no seio maxilar, a radiografia panorâmica, por si só, não é suficiente. O primeiro passo deve ser a avaliação clínica, depois associar as imagens da panorâmica com a tomografia computadorizada de feixe cônico de pequeno campo de visão⁶.

A literatura sugere várias opções para o tratamento da sinusite odontogênica. A usual técnica de Caldwell-Luc é limitada e, apenas recomendada, quando há necessidade de um melhor acesso ao seio, como por exemplo, remoção de um corpo estranho volumoso. A cirurgia endoscópica do seio é amplamente utilizada atualmente para remover mucosa inflamada do seio, corpos estranhos, dentes deslocados, enquanto preserva a função fisiológica do seio⁷.

Tendo em vista a intimidade entres os seios maxilares e os dentes, o grande número de cirurgias orais, e as muitas intervenções no seio maxilar, diversas intercorrências podem acontecer. Esse trabalho tem como premissa divulgar o saber científico para estudantes e dentistas clínicos sobre a sinusite maxilar de origem odontogênica; bem como demonstrar, por meio de um caso clínico, a remoção de corpo estranho em seio maxilar e, ratificar o uso da técnica de Caldwell-Luc, a qual já é estabelecida na literatura.

2. RELATO DE CASO

Paciente do gênero feminino, 32 anos, faioderma, compareceu ao ambulatório de Cirurgia e Traumatologia Bucomaxilofacial do Hospital Geral Roberto Santos, Salvador – Bahia, queixando-se de secreção nasal, odor fétido em boca, edema em região zigomática esquerda e dor espontânea.

Durante a anamnese, a paciente negou ter tido febre e inapetência. Relatou que os sintomas acima descritos, começaram a surgir após a exodontia da unidade 16.

Ao exame físico intraoral, verificou-se um discreto aumento de volume na face vestibular do processo alveolar e fundo de vestibulo esquerdo. A paciente compareceu ao atendimento portando Tomografia Computadorizada Multislice (TC SEIOS DA FACE).

No exame de imagem, foi evidenciada a presença de corpo estranho no seio maxilar esquerdo, aparência de velamento, espessamento mucoso, além do rompimento da cortical inferior do seio maxilar (Figura 1). Anterior à prática cirúrgica, foi prescrito Amoxicilina 800mg associada à Ácido Clavulânico 125mg, durante 14 dias, com o intuito de controlar o processo infeccioso, além de lavagem da cavidade nasal com soro fisiológico 0,9%.

A remoção do resto radicular foi feita a nível ambulatorial, onde foram realizados os bloqueios dos nervos infra-orbitário, alveolar superior posterior e palatino maior. Foi realizada a técnica de Caldwell-Luc, descolamento mucoperiosteal em espessura total, com o intuito de expor a parede anterior do seio maxilar (Figura 2). Para a exposição da cavidade do seio maxilar, foi realizado osteotomia delicada, com broca esférica Carbide nº 8.

Por meio da janela do seio maxilar, foi possível visualizar o resto radicular, que foi removido com o auxílio da pinça hemostática (Figura 3). Após a retirada dele, foi realizada a lavagem, abundante, da loja cirúrgica com soro fisiológico 0,9%. E, por fim, realizada a síntese cirúrgica com a sutura do tipo Contínua Festonada (Figura 4).

Posterior a remoção do resto radicular, foram prescritos, como terapia medicamentosa, Nimesulida 100 mg de 06/06 horas durante 3 dias, Dipirona Sódica 500mg e Amoxicilina 800 mg com Clavunalato 125 mg de 08/08 horas durante mais 10 dias.

Em avaliação pós-operatória, a paciente não apresentava mais sintomas anteriores e recebeu alta ambulatorial (Figura 5).

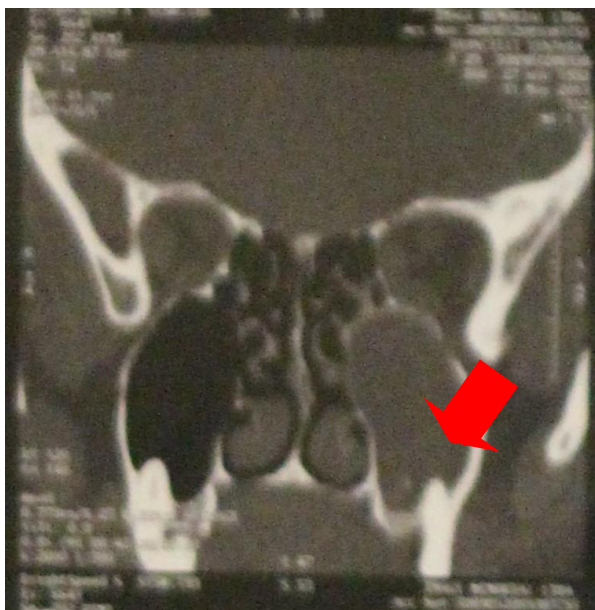


Figura 1 – Tomografia Computadorizada que mostra seio maxilar esquerdo hipodenso.

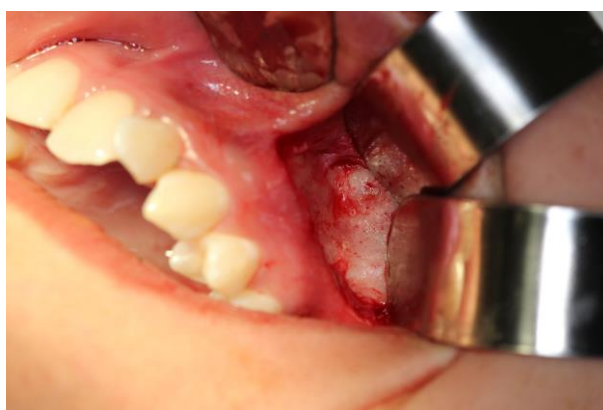
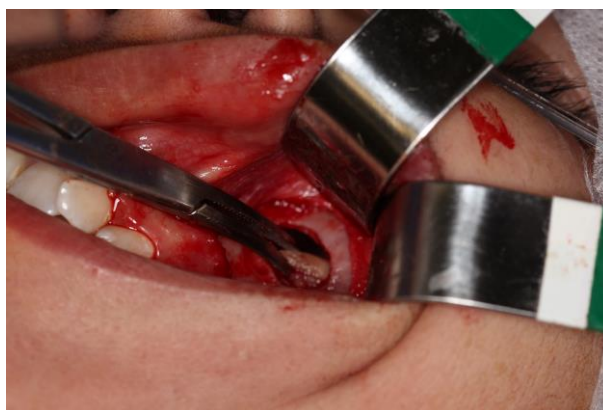

Figura 2: Parede anterior do seio maxilar



Figuras 3 – Acesso ao seio maxilar e retirada do corpo estranho.

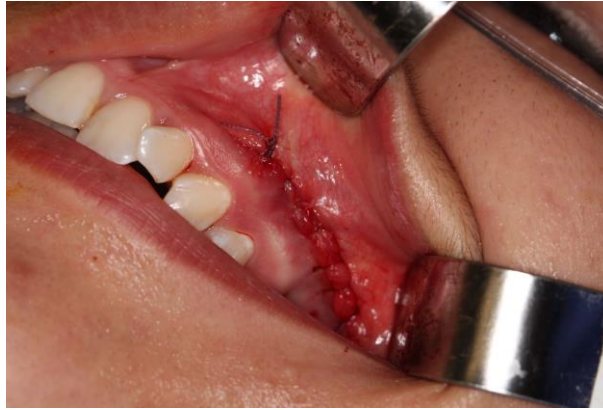

Figura 4: Sutura realizada após a remoção do corpo estranho.

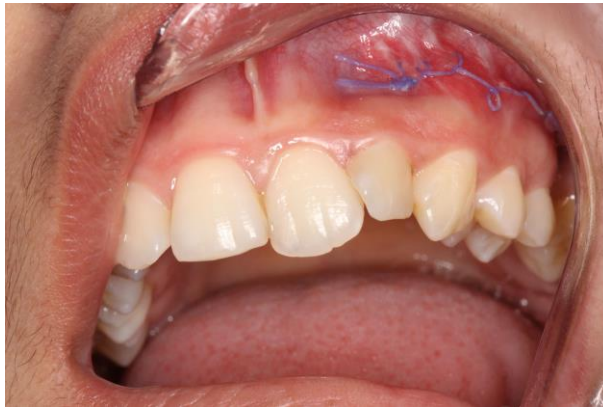

Figura 5: Ferida cirúrgica após 15 dias.

3. DISCUSSÃO

O seio maxilar é considerado o seio paranasal mais volumoso. O assoalho do mesmo é formado pelos processos alveolar e palatino da maxila, ficando abaixo da cavidade nasal, normalmente localizado entre a mesial do primeiro pré-molar a distal do terceiro molar⁸.

Anatomicamente, a parede óssea que divide o seio maxilar das raízes dentais varia, desde ausência total, onde as raízes são cobertas pelo próprio seio; a uma espessura de até 12 mm⁹.

A função dos seios maxilares ainda não está bem definida. Acredita-se que estes, assim como os restantes seios paranasais, ajudam na ressonância da voz, na melhoria do ar inspirado, gerando uma humidificação e aquecimento dele, na diminuição do peso do crânio, no equilíbrio de diferenças de pressão¹⁰.

O nariz e os seios são revestidos por um tecido pseudoestratificado, composto por epitélio ciliado (respiratório), além de células calciformes, que são aderidas a uma lâmina própria. Juntos, o epitélio e a lâmina, constituem a mucosa que irá revestir o nariz e os seios paranasais. Esta, quando ligada ao periósteo subjacente, passa a ser denominada de Membrana de Schneider¹¹.

A fina membrana mucosa respiratória, aderida ao periósteo, a qual normalmente mede 1 mm de espessura, durante um processo infeccioso ou inflamatório, pode aumentar o seu tamanho de 10-15 vezes, sendo possível a sua visualização por meio de radiografia¹².

A proximidade entre o seio maxilar e os ápices de alguns dentes superiores permite que, em algumas circunstâncias, se forme uma comunicação entre o seio e a cavidade bucal. Tal abertura é frequentemente realizada acidentalmente durante extrações cirúrgicas de dentes superiores posteriores¹⁰. A literatura relata que o dente mais próximo do seio maxilar é o segundo molar, seguido do primeiro molar e segundo pré-molar, porém não existem estudos que relacionem essa proximidade com o diagnóstico da condição^{13,14}.

A probabilidade de desenvolvimento de uma comunicação é aumentada caso haja doença no seio, infecções periapicais, ou se o pavimento da cavidade estiver mais próximo das raízes dos dentes¹⁰.

Por meio deste relato, observou-se a presença de um corpo estranho no seio maxilar, que posteriormente foi identificado como sendo o resto radicular

da unidade 16. Esse deslocamento para o seio pode ser explicado pela íntima relação entre dentes posteriores de maxila e assoalho do seio maxilar.

Sinusite é a inflamação crônica ou aguda da mucosa que reveste o seio paranasal. Atualmente, rinosinusite é o termo mais comumente usado para se referir as sinusites¹⁵. É considerada uma infecção polimicrobiana, na qual bactérias oriundas da cavidade bucal e sistema respiratório superior estão envolvidas; predominantemente espécies anaeróbias^{16,17}.

Os sintomas comuns associados incluem obstrução nasal unilateral, dor facial, pressão, odor fétido, corrimento, dor nasal e desconforto na gengiva, são sinais comuns de sinusite maxilar. Um bom indicador diagnóstico de rinosinusite aguda é a dor que piora com a inclinação da cabeça ou movimentos faciais¹⁸. Desta forma, a avaliação clínica é determinante para diagnóstico destas lesões.

Para o diagnóstico de patologias sintomáticas no seio maxilar, a radiografia panorâmica, por si só, não é suficiente. O seu uso associado à tomografia computadorizada de feixe cônico de pequeno campo de visão, traz mais benefícios⁶. Já que ela possui como vantagens, menor dose de radiação, menor tempo de *scanning* e melhor resolução de imagem¹⁸.

A tomografia computadorizada é considerada o padrão ouro para o diagnóstico deste tipo de alteração, pois produz uma imagem em alta definição, sendo possível discernir tecido mole e osso. Logo, é capaz de indicar inflamação sino nasal¹⁶.

A paciente já chegou para atendimento com o exame de imagem (TC), que apresentava, na região de seio maxilar esquerdo, região hipodensa; corroborando com a suspeita de sinusite odontogênica.

A conjugação terapêutica medicamentosa e cirúrgica, normalmente é necessária no tratamento da sinusite de origem odontogênica¹⁹. Em pacientes, os microrganismos bacterianos encontrados no momento de maior agudização da doença são *Streptococcus pneumoniae*, *Haemophilus influenzae* e *Moraxella catarrhalis*. Nessa fase, as bactérias tendem a ser anaeróbicas^{14,20}.

Inicialmente, o tratamento é feito com a administração de amoxicilina, a qual é considerada a primeira alternativa para a intervenção da sinusite¹⁴. Entretanto, nos casos em que é feito o antibiograma, e o mesmo sinaliza microrganismos beta lactâmicos, a melhor opção é administração da amoxicilina com o clavulanato¹⁶.

A fim de evitar a agudização da infecção, foi realizada a prescrição de antibiótico 14 dias antes do processo cirúrgico. Isso, pois a retirada do resto radicular só deve ser feita após o controle de microrganismos. Isso vale para os dias consequentes à cirurgia; onde o intuito é evitar o crescimento na quantidade de novas bactérias. Além disso, associar com o uso de anti-inflamatório²¹.

O tratamento cirúrgico consiste na eliminação mecânica da fonte de infecção, com o fechamento da fístula utilizando tecidos moles, para que não ocorra recidiva da condição⁵.

A técnica cirúrgica de Caldwell-Luc tem uma longa história no tratamento das doenças do seio. Na abordagem clássica, o acesso ao seio maxilar é realizado por um acesso intraoral, por meio da fossa canina⁷. Essa técnica permite a remoção de cistos maiores, tumores ou corpos estranhos⁵. Em contrapartida a essa técnica, a cirurgia endoscópica dos seios tem sido usada com sucesso. Benefícios da cirurgia endoscópica são uma janela cirúrgica reduzida e melhor visualização da cavidade sinusal^{5,18}.

Por ser um objeto pequeno, uma raiz residual, a técnica operatória escolhida e executada, foi a de Caldwell-Luc, já que ela possui menor tempo cirúrgico, pode ser realizada a nível ambulatorial e maior conforto para o paciente. Para um tratamento efetivo da patologia, foi associado terapia medicamentosa e cirúrgica. No caso da paciente em si, após 15 dias passados da cirurgia, os sintomas pré-existentes não se faziam mais latentes.

4. CONSIDERAÇÕES FINAIS

A possibilidade de que este evento aconteça na prática clínica, faz com que todos os dentistas saibam resolver uma intercorrência desse tipo. Caso ocorra, deve ser tratado com atenção e rapidez, quando logo identificados. A sua constatação deve ser feita pela conjugação entre exame físico/clínico e de imagem. Após isso, o processo infeccioso, já instaurado, deve ser suprimido pela prescrição medicamentosa, além da retirada do causador da infecção. A técnica de Caldwell-Luc se mostrou eficaz na remoção do corpo estranho.

REFERÊNCIAS

1. Agur AMR, Daley II AF, Moore KL. Fundamentos de anatomia clínica. 6 ed. Rio de Janeiro: Guanabara Koogan; 2021. 577.
2. Lima MM, Moreira CA, Silva VC, Freitas RM. 34 corpos estranhos auto-inoculados em seio maxilar. Rev Bras Otorrinolaringol 2018;74(6):948-pag.
3. Lida S, Tanaka N, Kogo M, Matsuya T. Migration of a dental implant into the maxillary sinus. A case report. Int J Oral Maxillofac Surg 200;29:358-9.
4. Procacci P, Alfonsi F, Tonelli P, Selvaggi F, Menchini Fabris GB, Borgia V, et al. Surgical Treatment of Oroantral Communications. J Craniofac Surg. 2016 Jul;27(5):1190-6. doi: 10.1097/SCS.0000000000002706.
5. Mehra P, Jeong D. Maxillary sinusitis of odontogenic origin. Curr Allergy Asthma Rep 2009; 9:238–243.
6. Dau M, Marciak P, Al-Nawas B, Staed H, Alshiri A, Frerich B, et al. Evaluation of symptomatic maxillary sinus pathologies using panoramic radiography – influence of professional training. Dau et al. International Journal of Implant Dentistry. 2017; 3:13. DOI 10.1186/s40729-017-0075-5.
7. Aukstakalnis R, Simonaviciute R, Simmuntis R. Treatment options for odontogenic maxillary sinusites: a review. Stomatologija, Baltic Dental and maxillofacial jornal. 2018; 20(1):22-6.
8. Iwanaga J, Wilson C, Lachkar S, Thomaszewski AK, Walocha JA, Tubbs RS. Clinical anatomy of the maxillary sinus: application to sinus floor argumentation. 2019; 52(1): 17-24.
9. Vicente, Rodrigo da silva. Terapêutica de fístula-oroantral. [Tese]. [Viseu]: Universidade Católica Portuguesa; 2015. 138p.
10. Kim MS. Definition and management of odontogenic maxillary sinusites. 2019;41(1): 13-pag.

11. Whyte A, Boeddinghaus R. Correction to the maxillary sinus: physiology, development and imaging anatomy. *Dentomaxillofac Radiol.* 2019;48(8):20190205. doi.
12. Di Girolamo S, Martino F, Guerrieri M, Turco M, Flora B, Fuccillo E, Di Girolamo M. Odontogenic maxillary sinusopathies: a radiological classification. *J. Maxillofac. Oral Surg.* 2022; 21(1): 141-9.
13. Vidal F, Coutinho TM, Carvalho Ferreira D, Souza RC, Gonçalves LS. Odontogenic sinusitis: a comprehensive review. *Acta Odontol Scand.* 2017 Nov;75(8):623-633. doi: 10.1080/00016357.2017.1372803.
14. Psillas G, Papaioannou D, Petsali S, Dimas GG, Constantinidis J. Odontogenic maxillary sinusitis: A comprehensive review. *J Dent Sci.* 2021 Jan;16(1):474-481. doi: 10.1016/j.jds.2020.08.001.
15. Taschieri, S., Torretta, S., Corbella, S., Del Fabbro, M., Francetti, L., Lolato, A. and Capaccio, P. (2017), Pathophysiology of sinusitis of odontogenic origin. *J Invest Clin Dent*, 8: e12202. <https://doi.org/10.1111/jicd.12202>
16. Cruz, Ricardo Almeida Coutinho. Diferentes abordagens no tratamento da sinusite odontogênica. [Tese]. [Almada]: Centro Universitário Egas Moniz; 2015. 73p.
17. Vale DS, Araujo MM, Cavalieri I, Santos MBP, Canellas JVS. Sinusite Maxilar de origem Odontogênica: Relato de Caso. *Rev Port Estomatol Med Dent Cir Maxilofac* 2010;51:141-146).
18. Testori T, Weinstein T, Taschieri S, Wallace SS. Risk factors in lateral window sinus elevation surgery. *Periodontol 2000.* 2019; 81: 91–123. <https://doi.org/10.1111/prd.12286>.
19. Shanbhag S, Karnik P, Shirke P, Shanbhag V. Association between Periapical Lesions and Maxillary Sinus Mucosal Thickening: A Retrospective Conebeam Computed Tomographic Study. *J Endod.* 2013; 39:853-7.
20. Neville BW, Damm DD, Allen CM, Al E. *Patologia Oral e Maxilofacial.* (4th edição). [Rio de Janeiro]: Grupo GEN; 2016.

21. Lopes, K. S., Lima, M. N., & Cavalcante, E. P. (2019). Atuação Do Cirurgião-Dentista No Tratamento De Sinusites Maxilares. EEDIC, 4(1).

ANEXO A – APROVAÇÃO DO COMITÊ DE ÉTICA E PESQUISA

ANEXO B– DIRETRIZES PARA AUTORES

INSTRUÇÕES GERAIS

1. O manuscrito deverá ser escrito em idioma português, de forma clara, concisa e objetiva.
2. O texto deverá ter composição eletrônica no programa Word for Windows (extensão doc.), usando-se fonte Arial, tamanho 12, folha tamanho A4, espaço 1,5 e margens laterais direita e esquerda de 3 cm e superior e inferior de 2 cm, perfazendo um máximo de 15 páginas, excluindo referências, tabelas e figuras.
3. O número de tabelas e figuras não deve exceder o total de seis (exemplo: duas tabelas e quatro figuras).
4. As unidades de medida devem seguir o Sistema Internacional de Medidas.
5. Todas as abreviaturas devem ser escritas por extenso na primeira citação.
6. Na primeira citação de marcas comerciais deve-se escrever o nome do fabricante e o local de fabricação entre parênteses (cidade, estado, país).

ESTRUTURA DO MANUSCRITO

1. Página de rosto

1.1 Título: escrito no idioma português e inglês.

1.2 Autor(es): Nome completo, titulação, atividade principal (professor assistente, adjunto, titular; estudante de graduação, pós-graduação, especialização), afiliação (instituição de origem ou clínica particular, departamento, cidade, estado e país) e e-mail. O limite do número de autores é seis, exceto em casos de estudo multicêntrico ou similar.

1.3 Autor para correspondência: nome, endereço postal e eletrônico (e-mail) e telefone.

1.4 Conflito de interesses: Caso exista alguma relação entre os autores e qualquer entidade pública ou privada que possa gerar conflito de interesses, esta possibilidade deve ser informada.

Observação: A página de rosto será removida do arquivo enviado aos avaliadores.

2. Resumo estruturado e palavras-chave (nos idiomas português e inglês)

2.1 Resumo: mínimo de 200 palavras e máximo de 250 palavras, em idioma português e inglês (Abstract).

O resumo deve ser estruturado nas seguintes divisões:

- Artigo original: Objetivo, Metodologia, Resultados e Conclusão (No Abstract: Purpose, Methods, Results, Conclusions).
- Relato de caso: Objetivo, Descrição do caso, Conclusão (No Abstract: Purpose, Case description, Conclusions).
- Revisão de literatura: a forma estruturada do artigo original pode ser seguida, mas não é obrigatória.

2.2 Palavras-chave (em inglês: Key words): máximo de seis palavras-chave, preferentemente da lista de Descritores em Ciências da Saúde (DeCS) ou do Index Medicus.

3. Texto

3.1 Artigo original de pesquisa: deve apresentar as seguintes divisões: Introdução, Metodologia (ou Casuística), Resultados, Discussão e Conclusão.

- Introdução: deve ser objetiva e apresentar o problema, justificar o trabalho e fornecer dados da literatura pertinentes ao estudo. Ao final deve apresentar o(s) objetivo(s) e/ou hipótese(s) do trabalho.

- Metodologia (ou Casuística): deve descrever em seqüência lógica a população/amostra ou espécimes, as variáveis e os procedimentos do estudo com detalhamento suficiente para sua replicação. Métodos já publicados e consagrados na literatura devem ser brevemente descritos e a referência original deve ser citada. Caso o estudo tenha análise estatística, esta deve ser descrita ao final da seção.

Todo trabalho de pesquisa que envolva estudo com seres humanos deverá citar no início desta seção que o protocolo de pesquisa foi aprovado pela comissão de ética da instituição de acordo com os requisitos nacionais e internacionais, como a Declaração de Helsinki.

O número de registro do projeto de pesquisa na Plataforma Brasil/Ministério da Saúde ou o documento de aprovação de Comissão de Ética equivalente internacionalmente deve ser enviado (CAAE) como arquivo suplementar na submissão on-line (obrigatório). Trabalhos com animais devem ter sido conduzidos de acordo com recomendações éticas para experimentação em animais com aprovação de uma comissão de pesquisa apropriada e o documento pertinente deve ser enviado como arquivo suplementar.

- Resultados: devem ser escritos no texto de forma direta, sem interpretação subjetiva. Os resultados apresentados em tabelas e figuras não devem ser repetidos no texto.

- Discussão: deve apresentar a interpretação dos resultados e o contraste com a literatura, o relato de inconsistências e limitações e sugestões para futuros estudos, bem como a aplicação prática e/ou relevância dos resultados. As inferências, deduções e conclusões devem ser limitadas aos achados do estudo (generalização conservadora).

- Conclusões: devem ser apoiadas pelos objetivos e resultados.

3.2 Relatos de caso: Devem ser divididos em: Introdução, Descrição do(s) Caso(s) e Discussão.

4. Agradecimentos: Devem ser breves e objetivos, a pessoas ou instituições que contribuíram significativamente para o estudo, mas que não tenham preenchido os critérios de autoria. O apoio financeiro de organização de apoio de fomento e o número do processo devem ser mencionados nesta seção. Pode ser mencionada a apresentação do trabalho em eventos científicos.

5. Referências: Deverão respeitar as normas do International Committee of Medical Journals Editors (Vancouver Group), disponível no seguinte endereço eletrônico: http://www.nlm.nih.gov/bsd/uniform_requirements.html.

a. As referências devem ser numeradas por ordem de aparecimento no texto e citadas entre parênteses: (1), (3,5,8), (10-15).

b. Em citações diretas no texto, para artigos com dois autores citam-se os dois nomes. Ex: "De acordo com Santos e Silva (1)...". Para artigos com três ou mais autores, cita-se o primeiro autor seguido de "et al.". Ex: "Silva et al. (2) observaram...".

c. Citar, no máximo, 25 referências para artigos de pesquisa, 15 para relato de caso e 50 para revisão de literatura.

d. A lista de referências deve ser escrita em espaço 1,5, em sequência numérica. A referência deverá ser completa, incluindo o nome de todos os autores (até seis), seguido de "et al."

e. As abreviaturas dos títulos dos periódicos internacionais citados deverão estar de acordo com o Index Medicus/ MEDLINE e para os títulos nacionais com LILACS e BBO.

f. O estilo e pontuação das referências devem seguir o formato indicado abaixo

Artigos em periódicos:

Wenzel A, Fejerskov O. Validity of diagnosis of questionable caries lesions in occlusal surfaces of extracted third molars. *Caries Res* 1992;26:188-93.

Artigo em periódicos em meio eletrônico:

Baljoon M, Natto S, Bergstrom J. Long-term effect of smoking on vertical periodontal bone loss. *J Clin Periodontol* [serial on the Internet]. 2005 Jul [cited 2006 June 12];32:789-97. Available from: <http://www.blackwell-synergy.com/doi/abs/10.1111/j.1600-051X.2005.00765.x>

Livro:

Paiva JG, Antoniazzi JH. *Endodontia: bases para a prática clínica*. 2.ed. São Paulo: Artes Médicas; 1988.

Capítulo de Livro:

Basbaum AI, Jessel TM, The perception of pain. In: Kandel ER, Schwartz JH, Jessel TM. *Principles of neural science*. New York: McGraw Hill; 2000. p.472-91.

Dissertações e Teses:

Polido WD. *A avaliação das alterações ósseas ao redor de implantes*

dentários durante o período de osseointegração através da radiografia digital direta [tese]. Porto Alegre (RS): Faculdade de Odontologia, Pontifícia Universidade Católica do Rio Grande do Sul; 1997.

Documento eletrônico:

Ueki N, Higashino K, Ortiz-Hidalgo CM. Histopathology [monograph online]. Houston: Addison Books; 1998. [Acesso em 2001 jan. 27]. Disponível em <http://www.list.com/dentistry>.

Observações: A exatidão das citações e referências é de responsabilidade dos autores. Não incluir resumos (abstracts), comunicações pessoais e materiais bibliográficos sem data de publicação na lista de referências.

6. Tabelas: As tabelas devem ser construídas com o menu “Tabela” do programa Word for Windows, numeradas consecutivamente com algarismos arábicos na ordem de citação no texto (exemplo: Tabela 1, Tabela 2, etc) e inseridas em folhas separadas após a lista de referências. O título deve explicativo e conciso, digitado em espaço 1,5 na parte superior da tabela. Todas as explicações devem ser apresentadas em notas de rodapé, identificadas pelos seguintes símbolos, nesta seqüência: *, †, ‡, §, ||, **, ††, ‡‡. Não sublinhar ou desenhar linhas dentro das tabelas, nem usar espaços para separar colunas. O desvio-padrão deve ser expresso entre parênteses.

7. Figuras: As ilustrações (fotografias, gráficos, desenhos, quadros etc.) serão consideradas como figuras. Devem ser limitadas ao mínimo indispensáveis e numeradas consecutivamente em algarismos arábicos segundo a ordem em que são citadas no texto (exemplo: Figura 1, Figura 2, etc). As figuras deverão ser inseridas ao final do manuscrito, após a lista das legendas correspondentes digitadas em uma página única. Todas as explicações devem ser apresentadas nas legendas, inclusive as abreviaturas existentes na figura.

- a. As fotografias e imagens digitalizadas deverão ser coloridas, em formato tif, gif ou jpg, com resolução mínima de 300dpi e 8 cm de largura.
- b. Letras e marcas de identificação devem ser claras e definidas. Áreas críticas

de radiografias e microfotografias devem estar isoladas e/ou demarcadas.

Microfotografias devem apresentar escalas internas e setas que contrastem com o fundo.

c. Partes separadas de uma mesma figura devem ser legendadas com A, B, C, etc. Figuras simples e grupos de figuras não devem exceder, respectivamente, 8 cm e 16 cm de largura.

d. As fotografias clínicas não devem permitir a identificação do paciente. Caso exista a possibilidade de identificação, é obrigatório o envio de documento escrito fornecendo consentimento livre e esclarecido para a publicação.

e. Figuras reproduzidas de outras fontes já publicadas devem indicar esta condição na legenda, e devem ser acompanhadas por uma carta de permissão do detentor dos direitos.

f. OS CASOS OMISSOS OU ESPECIAIS SERÃO RESOLVIDOS PELO CORPO EDITORIAL

ANEXO C – ARTIGOS REFERENCIADOS

Os textos referenciados nesse trabalho, foram enviados por e-mail à banca examinadora.