



CURSO DE ODONTOLOGIA

PEDRO HENRIQUE SILVA DE JESUS

**PRINCÍPIOS ESTÉTICOS RELACIONADOS À
DENTÍSTICA
AESTHETIC PRINCIPLES RELATED TO DENTISTRY**

SALVADOR
2020.2

PEDRO HENRIQUE SILVA DE JESUS

**PRINCÍPIOS ESTÉTICOS RELACIONADOS À
DENTÍSTICA
AESTHETIC PRINCIPLES RELATED TO DENTISTRY**

Artigo apresentado ao Curso de Odontologia da Escola Bahiana de Medicina e Saúde Pública como requisito parcial para obtenção do título de Cirurgião-Dentista.

Orientadora: Prof. Dra. Cristal Fernandez

SALVADOR
2020.2

Dedico este trabalho aos meus pais, Rose e Paulo, pelo amor incondicional,
apoio e incentivo nas minhas decisões, e por acreditarem em mim de olhos
fechados e serem referências de pais.

Dedico aos meu avós, Seu Pedro, Dona Berna e Dona Tonha, pelo amor e
carinho, pela sabedoria e pelos ensinamentos de fé.

AGRADECIMENTOS

Aos meus incríveis pais, Rose e Paulo, pelo amor, dedicação e apoio de sempre.

A Deus por permitir a realização desse sonho.

À minha família, que mesmo mais distante simboliza amor e cuidado.

Ao meu irmão, Rick, pela companhia e pelo abraço que conforta.

Aos amigos de infância, pela presença e pela certeza do que eles são na minha vida.

À Fernanda, pelo cuidado e amor durante uma etapa importante da minha vida.

À minha amiga e namorada, Laura, pelo cuidado, pela entrega e por todos os momentos incríveis vividos.

Ao meu futuro colega de profissão, amigo das coincidências, Paulo Artur, pelo bom gosto musical que tornava o trânsito do Cabula mais interessante.

A todos meus amigos e aos Odontoloucos, pela convivência, pelas risadas e por tornarem mais leve a rotina acadêmica.

À minha dupla de clínica e amiga, Thaís, pelas manhãs leves e divertidas e pela confiança e parceria durante a graduação.

Aos professores, em especial, à minha orientadora, Profa. Dra. Cristal Fernandez, pelo suporte e pela atenção na troca de conhecimentos.

A todos que, de alguma forma, contribuíram para esta conquista.

SUMÁRIO

RESUMO

ABSTRACT

1. INTRODUÇÃO	9
2. METODOLOGIA	11
3. REVISÃO DE LITERATURA DISCUTIDA	12
3.1 ESTÉTICA NA ODONTOLOGIA	12
3.2 PRINCÍPIOS ESTÉTICOS GERAIS APLICADOS À DENTÍSTICA	13
3.3 MACROESTÉTICA	16
3.3.1 Face	17
3.3.1.1. Linha média facial	17
3.3.1.2 Plano incisal e linha interpupilar	18
3.3.1.3 Tipos de sorriso	18
3.3.1.4 Tipos de lábio	20
3.3.2 Periodonto	21
3.3.2.1 Arquitetura gengival	21
3.3.2.2. Exposição gengival	22
3.3.3. Dentes em grupo	23
3.3.3.1. Curvatura incisal	23
3.3.3.2. Inclinação axial	24

3.3.3.3. Proporção e simetria entre os dentes	25
3.3.3.4. Corredor bucal	26
3.3.3.5 Ameias incisal e cervical	27
3.4 MICROESTÉTICA	28
3.4.1. Anatomia dental	28
3.4.2. Tamanho e forma	29
3.4.3 Textura superficial	31
3.4.4. Cor	32
3.4.5 Propriedades ópticas	33
3.4.5.1 Translucidez	34
3.4.5.2 Opalescência	34
3.4.5.3. Fluorescência	35
4. CONSIDERAÇÕES FINAIS	36
REFERÊNCIAS	
ANEXO A – Normas da Revista de Odontologia da Bahiana	
ANEXO B – Artigos Referenciados	

RESUMO

O aumento da exigência estética dos pacientes tem sido cada vez mais frequente nos consultórios odontológicos. O sorriso recebe um papel significativo no contexto da estética facial, bem como no bem-estar psicossocial do indivíduo. Dessa forma, verificou-se a necessidade de se estabelecer critérios baseados em evidências científicas que determinassem um sorriso considerado estético. Há vários parâmetros para a avaliação estética do sorriso e uma atenção maior é direcionada à dominância dos dentes ântero-superiores. O estabelecimento das noções de posicionamento e proporção entre esses dentes se torna pertinente, sendo que a forma, a cor, a disposição dos dentes e seu relacionamento com os tecidos moles adjacentes também determinam a harmonia. Além disso, o design e a exposição gengival são de extrema relevância na estética dentária, uma vez que conferem uma característica de jovialidade ao sorriso. Assim, o presente estudo visa, através de uma revisão de literatura discutida, abordar sobre esses parâmetros e os princípios estéticos de um sorriso harmônico, citando os diversos componentes dentofaciais fundamentais para o planejamento restaurador estético. Para realização da presente revisão, foram selecionados estudos publicados a partir de 2015, utilizando as bases de dados Google Acadêmico, PubMed, BVSsalud e Scielo, empregando as palavras-chave “estética dentária”, “dentística operatória”, “sorriso”, “dentistry”, “esthetics” e “smile”.

PALAVRAS-CHAVE: estética dentária, dentística operatória, sorriso.

ABSTRACT

The increase in patients' aesthetic demand has been increasingly frequent in dental offices. The smile has a significant role in the context of facial aesthetics, as well as in the individual's psychosocial well-being. Thus, there was a need to establish criteria based on scientific evidence to define a smile considered aesthetic. There are several parameters for the aesthetic evaluation of the smile and more attention is directed to the maxillary incisors' dominance. The establishment of positioning and proportion notions between these teeth becomes pertinent. The shape, the color, the disposition of the teeth and their relationship with adjacent soft tissues also determine the harmony. Besides that, the design and gingival display are extremely important in dental aesthetics, since they provide youth to a smile. Thus, the present study aims, through a discussed literature review, approach these parameters and the aesthetic principles of a harmonic smile, quoting the diverse fundamental dentofacial components for aesthetic restorative planning. To conduct this review, studies published from 2015 onwards were selected, using Google Scholar, PubMed, BVSalud and Scielo databases, and the keywords "estética dentária", "dentística operatória", "sorriso", "smile", "dentistry", "esthetics" and "smile".

KEY WORDS: esthetics, dental; dentistry, operative; smile.

1. INTRODUÇÃO

O tratamento estético vem tomando proporções cada vez mais concretas, como prioridade na maioria das abordagens ou especialidades odontológicas¹. A estética facial, mais particularmente a estética dentária, são importantes para o bem-estar psicossocial de um indivíduo. Aqueles com sorriso desarmônico são, frequentemente, associados à falta de autoconfiança e considerados em desvantagem, visto que pessoas atraentes tem maiores chances de obterem melhores empregos e são mais facilmente aceitos no convívio social².

A exemplo disso, autores publicaram um estudo demonstrando que pessoas com sorrisos esteticamente agradáveis são consideradas mais inteligentes e apresentam maior chance de estabelecer-se no mercado de trabalho, quando comparadas a pessoas com sorrisos esteticamente desagradáveis³. Logo, a presença ou não de alterações deletérias dentofaciais tem influência significativa sobre como se percebe e se avalia outros indivíduos⁴.

Na Odontologia estética, é fundamental que o profissional desenvolva a capacidade de ter uma visão mais ampla – macroestética – que compreenda essencialmente fatores estéticos relacionados à face e ao periodonto, bem como a visão dos dentes em grupo. Além disso, uma visão mais estreita – microestética – focada nos detalhes que compõem a estética do dente individualmente se torna relevante⁵.

Durante muitos anos, resultados estéticos foram obtidos por meio de parâmetros baseados em opiniões de cirurgiões-dentistas atuantes. Houve, portanto, a necessidade de se estabelecer parâmetros estéticos embasados em evidências científicas^{6, 7}. Nesse sentido, estudos foram publicados⁶⁻¹⁰ a fim de avaliar e caracterizar os componentes dentofaciais, além dos parâmetros de um sorriso ideal.

Um parâmetro muito importante diz respeito à dominância dos dentes ântero-superiores na composição da estética do sorriso.⁶ Estes estudos revelaram a importância de estabelecer noções de posicionamento e proporção entre os dentes ântero-superiores, bem como a relação destes com os lábios e gengiva. Essa análise é baseada na proporção áurea, proposta inicialmente por Levin¹¹. O autor descreve que essa proporção relaciona a largura sucessiva dos dentes anteriores superiores vistos de frente, onde a largura do incisivo central superior

deve estar na relação de 1,618:1 com o incisivo lateral superior e o último seguindo a mesma proporção com o canino superior.

Dentre outros parâmetros analisados, cita-se: corredor bucal, quantidade de exposição gengival, presença de assimetrias gengivais e incisais e presença de desvio e inclinação da linha média⁶.

Outro componente relevante para harmonia dentofacial diz respeito a relação das bordas incisais dos incisivos e caninos superiores com a linha do lábio inferior denominado arco do sorriso⁶.

Tendo em vista o evidente crescimento da Odontologia estética, o profissional deve ser capaz de compreender e dominar princípios pertinentes a harmonia do sorriso. Além disso, é preciso que o cirurgião-dentista reconheça possíveis aspectos psicossociais e funcionais envolvidos no tratamento estético.

Sendo assim, o objetivo deste trabalho é, através de uma revisão de literatura discutida, obter elementos gerais sobre os princípios estéticos de um sorriso harmônico, citando diversos componentes dentofaciais fundamentais para o planejamento restaurador estético.

2. METODOLOGIA

Para realização da presente revisão de literatura discutida, foram selecionados estudos acerca do tema publicados entre 2010 e 2020. Algumas referências bibliográficas fora deste limite temporal foram incluídas por serem consideradas clássicas e importantes para o desenvolvimento da temática (1914-2010).

Como critérios de inclusão, foram utilizados os artigos com acesso livre ao texto integral em português e inglês, artigos de revisão de literatura, relatos de casos e livros. Dessa forma, foram excluídos artigos com acesso limitado e cujo tema não era pertinente para questão em estudo

As bases de dados empregadas para o rastreamento dos artigos foram PubMed, Bireme, Google Acadêmico e SciELO, utilizando-se na busca a combinação das palavras “estética”, “odontologia”, “princípios” e “dentística”. Esta pesquisa bibliográfica foi finalizada em setembro de 2019.

Todos os resumos de artigos contendo as palavras-chave foram lidos e avaliados, e considerados relevantes aqueles que abrangiam os componentes estéticos de um sorriso harmônico.

Após este processo de seleção, foram incluídas 46 referências para elaboração deste trabalho.

3. REVISÃO DE LITERATURA DISCUTIDA

3.1. ESTÉTICA NA ODONTOLOGIA

A palavra estética origina-se do termo grego *aisthethiké* e pode ser explicada como “uma reação ou um feixe de reações que são despertadas pela sensibilização dos nossos sentidos” Assim, os conceitos de estética e beleza se interligam, uma vez que, a estética como ciência, depende dos estímulos e sensações provocadas pelo belo¹².

Segundo Mondelli¹³ (2018), o conceito de estética para o ser humano é subjetivo e variável, estando relacionado à beleza, à harmonia e condicionado a diversos fatores que a influenciam, como aspectos sociais, psicológicos, culturais, época e idade.

Na Odontologia, a concepção da estética também pode sofrer variações. Dessa forma, algumas alterações consideradas desarmônicas, relacionadas a cor e até mesmo ao posicionamento, podem não trazer insatisfação para o paciente, sendo importante conhecer os anseios e queixas do mesmo antes de realizar um tratamento desnecessário¹³.

Durante uma conversa, por exemplo, a atenção é focada na boca e nos olhos¹⁴. Lemer e Karabenick¹⁵ (1974) concluíram que os dentes eram os componentes de maior importância em toda face, seguido pelos olhos, nariz, boca e textura do cabelo.

Estudos afirmam que o sorriso tem influência na percepção não só estética, como também psicossocial de um indivíduo. Pessoas com maloclusão foram avaliadas como menos atrativas, inteligentes e extrovertidas¹⁶. Indivíduos com sorrisos ideais são considerados mais inteligentes e possuem maior oportunidade de encontrarem um emprego quando comparados com pessoas de sorrisos antiestéticos³. Além disso, pessoas com menos doenças dentárias são julgadas como mais bem ajustadas e intelectualmente competentes pela sociedade¹⁷.

O sorriso é essencial para expressar amizade, consentimento e apreciação entre os indivíduos¹⁸. O efeito que a aparência dentofacial pode ter em julgamentos pessoais e sociais é importante¹⁷, dada a mudança de ênfase no conceito de saúde, o qual tem sido definido como o estado completo de bem-

estar físico, mental, social e não meramente a ausência de doença ou enfermidade¹⁹.

Sendo um conceito global, a estética não pode ser restrita à cavidade bucal. Ela requer o relacionamento harmônico de todos os elementos faciais entre si e ele cada um deles como um todo⁵.

Esse fato é facilmente compreendido quando se observa que a busca por tratamento odontológico por parte de pacientes adultos é, na maioria das vezes, motivada pelo desejo de melhorar a autoimagem¹².

O tratamento restaurador estético visa sanar a insatisfação do paciente quanto a sua aparência. No entanto, este aprimoramento não deve ser desvinculado da naturalidade. A Odontologia estética, além de promover saúde, beleza e jovialidade, é conhecida como a “arte da imperceptibilidade”. Dessa forma, o resultado obtido deve ser indistinguível do natural²⁰.

O sucesso do tratamento restaurador estético depende da relação de compreensão e confiança estabelecida entre paciente e cirurgião-dentista. Uma vez que o planejamento estético tende a embasar conceitos de estética, beleza e longevidade do tratamento, em conhecimentos não inerentes ao paciente, a discussão aberta com o mesmo deve levar em conta suas ansiedades dentro das opções propostas e ser esclarecida através de demonstração de meios e métodos empregados no tratamento²¹.

3.2. PRINCÍPIOS ESTÉTICOS GERAIS APLICADOS À DENTÍSTICA

Por mais que a estética seja algo subjetivo e variável, alguns princípios devem ser levados em consideração durante a avaliação e posterior reabilitação do paciente⁵.

O profissional deve ser capaz de tratar não apenas um dente restaurado, mas também sua integração estética com as condições ambientais, envolvendo o suporte periodontal, as relações interoclusais e também as estruturas periorais²².

Simetria, dominância anterior e progressão são elementos importantes na composição dentária para se obter harmonia e estética ao sorriso. Os elementos do sorriso devem ser considerados unidades de uma composição. Assim, em

uma composição dentofacial a harmonia depende do equilíbrio criado pelas forças coesivas e segregativas¹³.

Elementos que tendem a unificar uma composição sem apresentar variações são chamados de forças coesivas. Por sua vez, as forças segregativas são o oposto das forças coesivas. Elas proporcionam variedade em uma unidade, o que é necessário para fazer com que a composição seja efetiva, devendo ser organizada de maneira interessante. Forças segregativas aumentam o valor estético de uma composição^{13,22}.

Uma das principais preocupações no que diz respeito a harmonia estética é a simetria dentária¹³. Segundo Rufenacht²² (1990), existem dois tipos de simetria: horizontal e dinâmica ou radiante. A simetria horizontal acontece quando uma composição dentária possui elementos iguais tanto na esquerda, quanto na direita, em uma sequência previsível e regular, predominando, portanto, as forças coesivas. Já a simetria dinâmica ou radiante, é o resultado do dinamismo proveniente da forma e posição dos dentes, representando uma força segregativa. Assim como nas forças que atuam no resultado estético, a simetria deve encontrar um equilíbrio^{13,22} (Figura 1A e 1B).

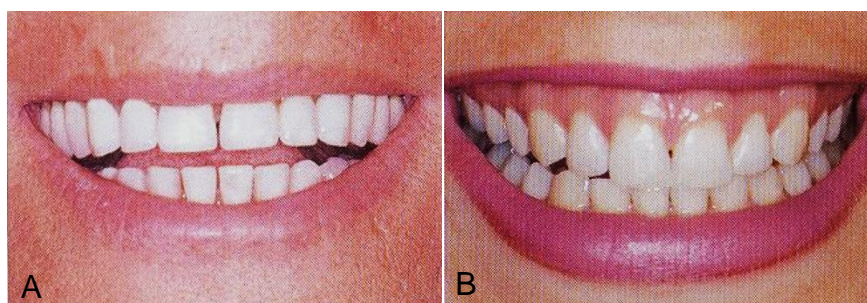


Figura 1 – Forças coesivas e segregativas: 1A – dominância das forças coesivas, transmitindo monotonia, falta de naturalidade e dinamismo; 1B – composição mais harmônica, com variedades proporcionadas pelas forças segregativas (Mondelli, 2018)¹³.

Os incisivos centrais superiores dominam o arranjo do segmento anterior, devido ao seu tamanho e posição. Estes dentes são largos, quando comparados aos laterais e, conseqüentemente possuem dominância na composição da dentição anterior^{13,23}. A dominância dos incisivos centrais superiores é um importante elemento no sorriso estético²⁴. A cor, a forma e o tamanho são alguns dos fatores que podem criar dominância^{22,23}.

Aumentar a curvatura do arco e o tamanho dos dentes, restaurá-los com cores contrastantes, tornar sua posição mais anterior, bem como a ampliação da

coroa clínica, são métodos para aumentar a dominância da composição dentária¹³. O dimensionamento correto das restaurações, de acordo com o princípio da dominância dos incisivos centrais, melhora não apenas a estética, mas também certos aspectos da oclusão, como o guia anterior²⁴.

A “zona estética” pode ser definida como a área correspondente ao arranjo dos dentes anterosuperiores. É nesta zona que os incisivos centrais estabelecem sua dominância e são considerados elementos-chave na estética do sorriso⁶ (Figura 2).

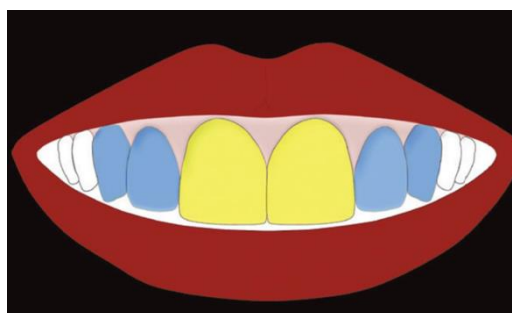


Figura 2 – Zona estética e dominância dos centrais (Machado, 2014)⁶.

A ideia de aplicação da linguagem matemática às artes como critério objetivo de avaliação concentrou a atenção de gerações de filósofos que desejavam provar a hipótese de que a beleza também pode ser expressa matematicamente. A elaboração de uma fórmula que avaliasse a proporção na relação harmoniosa entre duas partes, atribuída a Pitágoras e denominada proporção áurea, deu crédito a essa hipótese²².

A aplicação da proporção áurea na Odontologia foi mencionada pela primeira vez por Lombardi²³ (1973) e desenvolvida por Levin¹¹ (1978), que utilizou compassos que mantinham uma proporção áurea constante entre as partes maiores e menores. Assim, foi possível observar que a largura do incisivo central está em proporção com a largura do incisivo lateral, que, por sua vez está em proporção áurea com o canino. Matematicamente, esta proporção está presente quando existe uma relação de 1,618 para o incisivo central, de 1,0 para o incisivo lateral e de 0,618 para o canino^{11,13,22,25} (Figura 3).

Ainda a partir do estudo desenvolvido por Levin¹¹ (1978), foi criada uma ferramenta, em proporção áurea, para avaliação da medida da amplitude do sorriso, conhecida como “grade de Levin”. Esta grade auxilia o profissional a

detectar o que pode estar desarmônico na proporção do segmento anterior, contribuindo no planejamento restaurador estético.

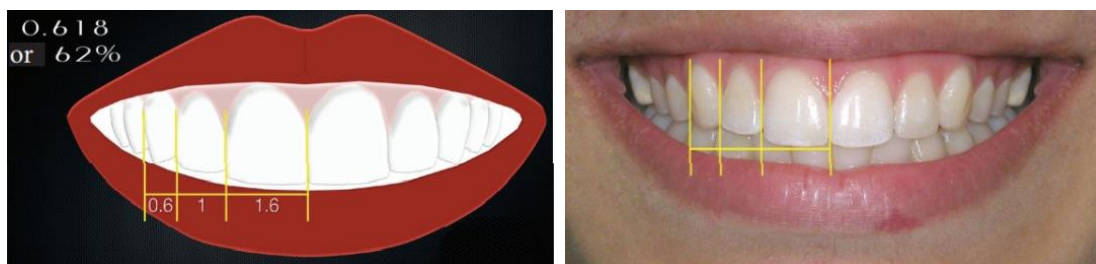

Figura 3 – Proporção Áurea aplicada (Machado, 2014)⁶.

Atualmente, vários parâmetros que atendem a essa proporção podem ser considerados elementos que participam da beleza estrutural ou biológica da composição dentofacial e podem ser aplicados sistematicamente no tratamento reabilitador estético²².

Na Odontologia reabilitadora estética, além dos princípios gerais apresentados, existe uma gama de fatores específicos, que devem ser considerados durante o planejamento e execução das restaurações. É importante ressaltar que é preciso preencher as necessidades do paciente¹³.

Buscando classificar e detalhar os componentes da estética dentofacial, Conceição⁵ (2018) dividiu os princípios em dois segmentos: macroestética, a qual se refere a uma visão mais ampla e microestética, que, por sua vez, requer uma visão mais centrada nos dentes.

3.3. MACROESTÉTICA

O termo “macroestética” compreende essencialmente as interrelações da face, lábios, gengiva e dentes em grupo para se obter um resultado geral estético^{5,20}.

Independentemente do quão atrativos os dentes se apresentam de forma isolada, se os mesmos não se relacionam com o resto das estruturas faciais, a impressão geral não será estética²⁰.

De acordo com Conceição⁵ (2018), a macroestética pode ser dividida em face, periodonto e dentes em grupo.

3.3.1. Face

3.3.1.1. Linha média facial

Na estética do sorriso, o ponto de partida para o planejamento restaurador estético é a determinação da linha média facial²⁶. Esta linha imaginária divide a face em dois seguimentos, enfatizando as características do lado direito e esquerdo da face²⁷.

Idealmente, a linha média dentária deve ser coincidente com a linha média facial²⁰. Contudo, em alguns casos, há uma divergência entre essas linhas, sendo necessário que o profissional saiba diferenciar qual delas está em desarmonia¹³. Nos casos em que não for possível igualá-las, a linha média dentária deve ser pelo menos paralela a linha média facial²⁶ (Figura 4A e 4B).

De acordo com Morley e Eubank²⁶ (2001), uma análise fotográfica cuidadosa do paciente pode ser bastante relevante para definir a linha média facial. Os autores desta pesquisa constataram que uma abordagem prática para localizar esta linha consiste na identificação de duas referências anatômicas: nasio ou glabella e o centro do filtro. Mondelli¹³ (2018) corrobora com essas referências como base para a determinação da linha média facial, com o uso de fio dental ou régua milimetrada.

Miller et al.²⁸ (1979), empregaram a linha média do filtro como referência e encontraram coincidência com a linha média dos incisivos superiores em 70,4%, dos casos. Por outro lado, as linhas médias dos arcos superior e inferior coincidiram apenas em 27,8% da amostra estudada e, portanto, não é recomendável usar a linha média inferior para determinar a superior ou vice-versa.

Felizmente, dentre todos os parâmetros estéticos, as anormalidades relacionadas a linha média dentária são as menos identificadas²⁰. Segundo Kokich⁸ (1999), quando há um desvio de linha média de até 3-4 mm, esta discrepância não é percebida pelos leigos. McLaren e Rifkin²⁰ também reafirmam que discrepâncias de linha média de até 4 mm geralmente não são percebidas como antiestético. Por outro lado, Machado⁶ (2014) sugere que desvios de linha média a partir de 2 mm devem ser corrigidos.

3.3.1.2. Plano incisal e linha interpupilar

O plano incisal dos dentes anterossuperiores deve ser paralelo à linha interpupilar e ao contorno da margem gengival⁵. Quando a atenção é direcionada na composição facial, a coincidência das linhas comissurais e pupilares se torna um pré-requisito para a avaliação estética do sorriso, que parece não ser afetada por outras assimetrias faciais que possam estar presentes²² (Figura 5).

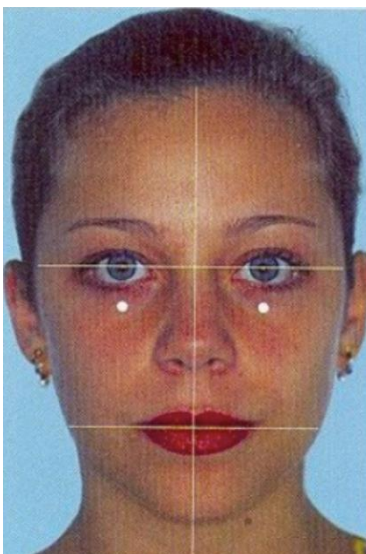

Figura 5 – Linhas interpupilares e comissurais (Mondelli, 2018)¹³.

Pequenas inclinações no plano incisal podem não gerar um desequilíbrio estético relevante. Contudo, alterações mais evidentes nas angulações dentais na região anterossuperior, individuais ou em grupo, podem ser deletérias ao sorriso, sendo necessário corrigir o plano gengival ou até empregar a ortodontia ou cirurgia antes de confeccionar o tratamento restaurador estético^{5,6}.

De acordo com Kokich⁸ 1999, angulações com mais de 2 mm, já são consideradas antiestéticas pelos leigos e devem ser corrigidas.

3.3.1.3. Tipos de sorriso

O sorriso é uma das expressões faciais mais importantes. Uma pesquisa realizada por Tjan, et al.¹⁸ (1984) teve como objetivo a formulação de um padrão estético relacionado ao tipo de sorriso. Padrão esse que pode servir como guia para tratamentos restauradores estéticos na região anterossuperior. Através da

classificação deste autor, é possível defini-lo em alto, médio, baixo (Figuras 6A, 6B, 6C).

“Um sorriso alto mostra a altura total ou o comprimento cervicoincisal das coroas clínicas dos dentes anterossuperiores e uma faixa contínua de tecido gengival em 10,57% das pessoas. Um sorriso médio mostra ou revela grande parte (75%) ou a totalidade (100%) das coroas clínicas dos dentes anterossuperiores e apenas as papilas interdentárias ou interproximais em 68,94 % das pessoas. Já um sorriso baixo, mostra menos de 75% das coroas clínicas dos dentes anterossuperiores em 20,48% das pessoas”¹⁸

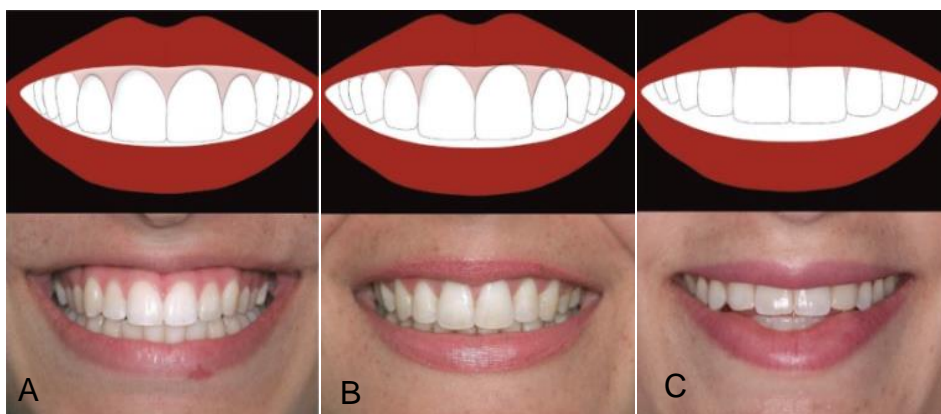

Figura 6 – Tipos de sorriso: 6A – sorriso alto; 6B – sorriso médio; 6C – sorriso baixo (Machado, 2014)⁶.

Ainda nesse estudo, as diferenças dos tipos de sorrisos entre homens e mulheres foram estatisticamente significante. Os homens apresentaram uma porcentagem maior de sorriso baixo, enquanto as mulheres apresentaram uma porcentagem maior de sorriso alto e médio¹⁸. Entretanto, um estudo mais recente²⁹ não apresentou diferenças estatísticas significativas com relação à linha do sorriso entre homens e mulheres.

Um estudo realizado por Tosun e Kaya³⁰, (2020) afirmou que a quantidade de exposição dos incisivos tem influência direta na estética do sorriso, visto que os índices de atratividade do sorriso diminuam progressivamente à medida que a exposição dos incisivos superiores reduzia.

Um sorriso que expõe mais os incisivos, bem como uma pequena faixa de gengiva, além de ser considerado estético, é uma característica de jovialidade⁶. Diante disso, o sorriso mais esteticamente agradável, segundo Machado⁶ (2014), é o alto, com faixa de exposição de até 3 mm, seguido do médio e por último baixo. Contudo, um sorriso com 3 mm de faixa de gengiva exposta, pode ser encarado como uma exposição elevada, uma vez que o estudo realizado por Machado⁶ (2014) obteve resultados a partir da opinião de leigos. Assim, um sorriso no qual a posição da borda inferior do lábio superior

coincide com a margem gengival do incisivo central superior é também relatado como ideal na literatura⁷.

Essa divergência encontrada leva a descrição de conceitos inadequados, dificultando a padronização das classificações do sorriso⁷. Por exemplo, a classificação de altura do sorriso descrita por Tjan, et al.¹⁸ (1984), considera como alto qualquer sorriso que expõe a coroa do incisivo central superior em sua totalidade. Desse modo, um sorriso com exposição gengival de apenas 1 mm recebe a mesma classificação que um sorriso que apresente 5 mm⁷.

Na classificação de Goldstein²¹ (2018), um sorriso no qual 1 mm da coroa do incisivo central superior está coberta, vai receber a mesma classificação de um sorriso que apresente o lábio superior cobrindo mais que a metade da coroa.

3.3.1.4. Tipos de lábio

Os lábios são dois tecidos bastante móveis que circundam a cavidade bucal, definindo o espaço interlabial, cuja separação é dimensionada pela disposição dos dentes. Eles emolduram frontalmente o sorriso e são considerados a “cortina da boca”¹³.

Como forma de classificá-los, são utilizadas duas referências: uma vertical e outra horizontal. A referência vertical subdivide os lábios em grossos, médios e finos, enquanto no sentido horizontal, os lábios são divididos em largos, médios ou estreitos³¹. Entretanto, essas classificações simplistas não expressam nenhuma indicação de valor estético ou harmonia, visto que outros aspectos devem ser considerados para integrá-las em uma composição dentofacial equilibrada¹³.

É sabido que os dentes anteriores oferecem o suporte para os lábios. Qualquer alteração que afete o suporte labial, como perdas ou desgastes dentários, terá influência na musculatura peribucal e, conseqüentemente na estética facial. Uma das funções do tratamento reabilitador estético é repor as estruturas ausentes, a fim de reestabelecer apoio para os lábios¹³.

Um dos maiores desafios para determinar a excelência estética é criar uma harmonia entre os componentes da região peribucal e da cavidade bucal e o significado morfológico da composição dentofacial¹³. Segundo Rufenacht²² (1990), este significado tem relevância, visto que a boca faz parte

de uma concentração de expressões sensitivas, afetivas e instintivas das atividades da vida.

É preciso que haja uma correspondência e proporção entre a largura da boca, amplitude do sorriso e relação largura/altura dos dentes. Lábios bem contornados e proporcionais não somente melhoram o sorriso, mas também tornam a face mais atrativa quando relaxada²¹. Rufenacht²² (1990) afirma que o ideal estético dos lábios é obtido pela relação harmoniosa entre altura e largura, cujas dimensões estão representadas de acordo fórmula matemática $AB = 4CD$ (Figura 7).

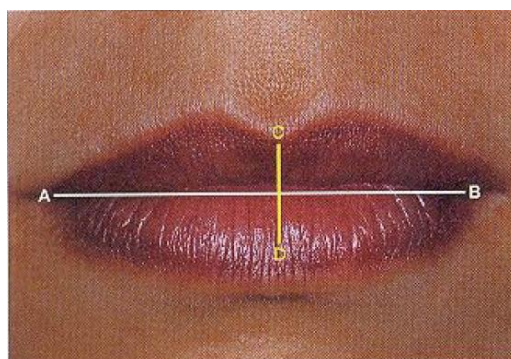


Figura 7 – Relação ideal entre altura e largura dos lábios (Mondelli, 2018)¹³.

Para uma conjuntura labial harmoniosa, a exposição do vermelhão do lábio inferior deve ser aproximadamente 25% maior do que a do lábio superior³². Além disso, um afastamento interlabial de 1 a 5 mm na posição de repouso, promove uma boa estética⁵.

3.3.2. Periodonto

3.3.2.1. Arquitetura gengival

Assim como na linha média dentária, pequenas discrepâncias na linha gengival são menos notadas pelas pessoas ou até mesmo pelos profissionais da área odontológica²⁰. Apesar disso, em muitas situações, a desproporção das margens gengivais pode ser uma queixa que leva o paciente em busca de um tratamento³³.

Em contornos gengivais considerados estéticos, a margem gengival do incisivo lateral está situada abaixo e ao longo de uma tangente desenhada a partir da margem gengival do incisivo central até a região correspondente dos

caninos^{27, 34}. A altura gengival dos incisivos laterais é de 1mm abaixo dos incisivos centrais e caninos. Uma modificação deste padrão, definida como “*design* gengival modificado”, acontece quando as margens gengivais dos incisivos centrais e laterais são coincidentes e ambas se encontram levemente abaixo dos caninos, o que não deve ser considerado antiestético⁶ (Figura 8).

Outro fator relevante é com relação ao posicionamento das papilas gengivais. Idealmente, a ponta da papila deve se estender de 40% a 50% do comprimento do dente. Ademais, a cor da gengiva deve ser rosa e saudável, ou consistente com a coloração de saúde nas variações raciais individuais²⁰.

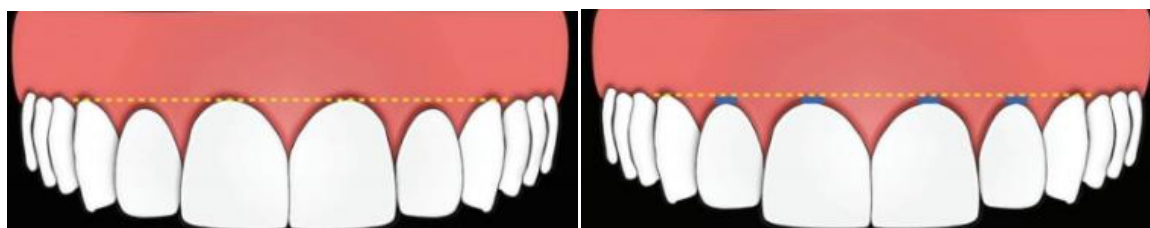


Figura 8 – Contornos gengivais estéticos: 8A – padrão; 8B – modificado (Machado, 2014)⁶.

Dentre os padrões não estéticos, encontram-se os contornos gengivais com margens dos incisivos laterais acima das margens dos incisivos centrais e dos caninos uni ou bilateralmente. Além disso, incisivos centrais suprainfringidos, com as margens abaixo dos incisivos laterais e caninos, geram a aparência de gavota. Esses contornos não estéticos são classificados como os tipos plano e reverso de margem gengival, respectivamente³⁴.

Os zênites gengivais podem ser definidos como os pontos mais apicais do contorno da margem gengival. Estes pontos devem coincidir com o longo eixo das coroas dos incisivos laterais superiores e devem ser distais ao longo eixo das coroas dos incisivos centrais e caninos²⁷.

3.3.2.2. Exposição gengival

Diante dos componentes estéticos do sorriso, é fundamental que a avaliação da quantidade de exposição dos dentes e do tecido gengival seja realizada, uma vez que a relação da estrutura dentária com a quantidade de gengiva e tecido labial deve ser harmônica, com o objetivo de prevenir uma sobredominância de qualquer um desses elementos^{6,20}.

Segundo Peck³⁵ (1992), a variabilidade na exposição gengival está relacionada com o comprimento ou dimensão labial, comprimento ou altura maxilar no sentido vertical, comprimento ou altura da coroa anatômica dos incisivos superiores e magnitude da elevação labial durante o sorriso.

A exposição gengival em excesso (sorriso gengival) pode ser causada por um lábio superior curto, excesso maxilar vertical, coroa clínica curta e elevação labial exacerbada durante o sorriso¹³. Em alguns casos, esses fatores encontram-se associados. Dessa forma, é importante que o profissional esteja atento à qual ou quais fatores etiológicos estão presentes em cada caso, com o objetivo de propor um plano de tratamento adequado aos pacientes³⁶.

Atualmente, uma das técnicas mais comentadas tem sido o uso da toxina botulínica como método eficaz para o tratamento do sorriso gengival causado por hiperatividade do lábio superior. Este método é considerado uma terapia alternativa, mas garante benefícios provisórios. Apesar disso, representa um procedimento simples, rápido e efetivo para correção estética do sorriso gengival³⁶.

A quantidade de gengiva superior exposta influencia a percepção da atratividade do sorriso à medida que, quanto maior for sua exposição, menos estético é o sorriso³⁰. Contudo, para a obtenção de um sorriso ideal não é necessário eliminar a exposição do tecido gengival, uma vez que uma pequena faixa de gengiva no sorriso, além de torná-lo estético, atribui uma característica de jovialidade. De acordo com Machado⁶ (2014), um sorriso considerado estético deve ter até 3 mm de exposição gengival, enquanto valores maiores são considerados antiestéticos e conferem um sorriso gengival.

O sorriso gengival não é necessariamente antiestético aos olhos do público. Vários atores e modelos expõem o tecido gengival durante o sorriso e, ainda assim, possuem sorrisos considerados harmônicos¹³. Em contrapartida, segundo Camara⁷ (2011), sorrisos que expõem apenas as papilas ou com exposição gengival mínima, também são considerados estéticos.

3.3.3. Dentes em grupo

3.3.3.1. Curvatura incisal

A curvatura incisal é um dos fatores mais importantes que contribui para assegurar um sorriso estético e jovial^{7,13}. Numa curvatura ideal, as bordas incisais dos dentes superiores formam um arco que acompanha suavemente a borda interna do lábio inferior^{6,22}. Assim, a borda dos incisivos centrais deve estar abaixo das bordas dos incisivos laterais e caninos, formando uma linha que lembra o desenho de um “prato fundo”⁷.

Por outro lado, quando a curvatura incisal dos dentes não acompanha a borda do lábio inferior, o sorriso pode ser classificado de outras duas formas: arco plano ou reto, quando as bordas incisais dos dentes anterossuperiores encontra-se no mesmo nível (ou praticamente no mesmo nível) das bordas dos dentes posteriores e arco invertido, quando o desenho das bordas incisais, além de não acompanhar o lábio inferior, apresenta-se com a curvatura invertida^{6,18}.

Além das classificações descritas acima, a curvatura incisal também pode utilizar a nomenclatura côncava (“prato invertido”), plana (“prato raso”) e convexa (“prato fundo”)⁷ (Figuras 9A, 9B e 9C).

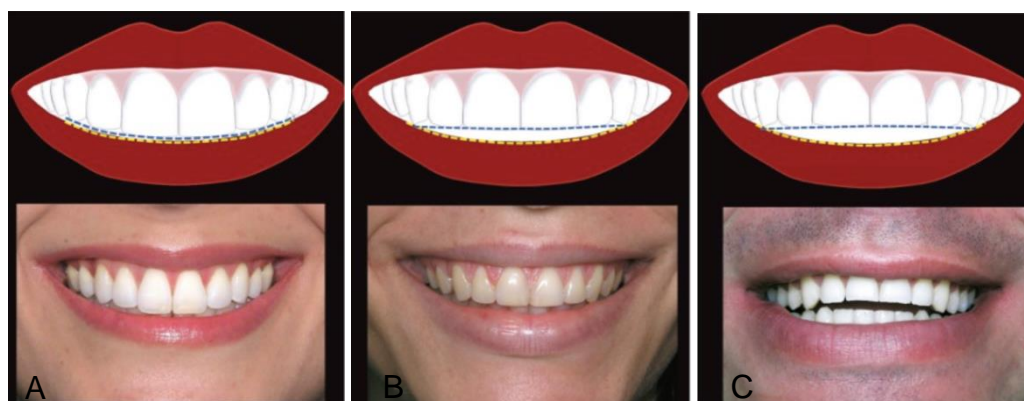


Figura 9 – Tipos de curvatura incisal: 9A – convexo ou curvo; 9B – plano ou reto; 9C – invertido ou reverso (Machado, 2014)⁶.

Dessa forma, ao comparar sorrisos arqueados com sorrisos invertidos, percebe-se que quanto mais arqueado o contorno incisal dos dentes anterossuperiores, mais jovem e bela é a aparência do sorriso. Em contrapartida, quanto mais plano, mais envelhecido este sorriso se apresentará⁶.

3.3.3.2. Inclinação axial

Cada combinação de inclinações dentárias em um sorriso é única. A inclinação axial do longo eixo dos dentes anterossuperiores segue uma progressão, aumentando à medida que cada unidade se afasta da linha média^{22,26}.

Na presença de desvios axiais moderados, essas inclinações individualizam e realçam a personalidade, promovendo equilíbrio estético. Entretanto, desvios além de um certo nível de estabilidade são invariavelmente avaliados como pouco atraentes e devem ser corrigidos adequadamente. Além disso, quando o equilíbrio da inclinação axial não é alcançado na composição dental, a transição visual agradável dos dentes em conjunto é interrompida e a tensão visual resultante pode apontar uma possível instabilidade oclusal^{5,22}.

Uma quebra na disposição da inclinação axial dos dentes anterossuperiores pode prejudicar o efeito de gradação, fator importante na harmonia do sorriso⁵. Este princípio faz com que os dentes pareçam gradativamente menores à medida que se afastam da linha média (Figura 10). A redução da incidência de luz, que está relacionada à presença do corredor bucal e do canto da boca, é determinante para o efeito de perspectiva, ou gradação¹³.

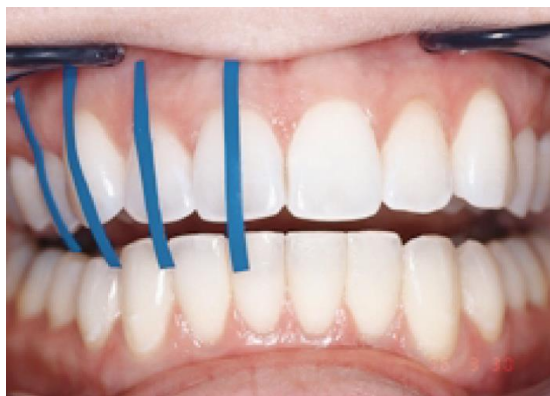

Figura 10 – Progressão da inclinação axial dos dentes (Morley e Eubank, 2001)²⁶.

3.3.3.3. Proporção e simetria entre os dentes

Quando uma pessoa sorri e os dentes são exibidos, existe uma proporção entre os dentes que precisa ser mantida para a composição ser considerada estética⁵. Na odontologia, a proporção entre os dentes foi inicialmente empregada por Levin¹¹ (1978) e ficou conhecida como proporção áurea.

De acordo com Levin¹¹ (1978), numa vista frontal, a medida de aparência de largura do incisivo lateral representa, aproximadamente, 62% da largura do incisivo central, enquanto a largura do canino representa, aproximadamente, 62% da largura do incisivo lateral.

É recomendado utilizar a proporção áurea para definir a largura óptica dos dentes anterossuperiores à medida que se distanciam da linha média²². Contudo, as medidas reais dos dentes anteriores da maioria das pessoas de fato não seguem a proporção áurea. Não há comprovação de que a exibição dos dentes de acordo com a proporção áurea é considerada mais estética que outros arranjos. Assim, esta proporção deve ser utilizada com cautela, uma vez que o valor de, aproximadamente 62% deve ser encarado como uma média e não como uma regra aplicável em todos os casos^{6,26,37}.

Os incisivos centrais superiores devem ser simétricos. Isso porque, quanto mais próximo da linha média, maior a necessidade de simetria e, quanto mais distante, leves assimetrias são aceitáveis ou passam despercebidas³⁷. Outro aspecto relevante diz respeito ao fato de que, para um sorriso ser considerado estético, deve existir uma dominância dos incisivos centrais²⁶.

3.3.3.4. Corredor bucal

O corredor bucal pode ser definido como o espaço bilateral negativo entre a superfície vestibular dos dentes superiores posteriores visíveis e a comissura labial quando os lábios se distendem durante o sorriso^{5,6}. Esses espaços são formados a partir da diferença existente entre a largura do arco superior e a amplitude do sorriso¹³.

No corredor bucal é possível analisar e identificar alguns aspectos relevantes, como o efeito de gradação e transição entre os dentes da região anterior para a posterior, a quantidade de dentes posteriores visíveis no sorriso e o contorno gengival na região posterior aparente quando a pessoa sorri^{5,13}.

De acordo com Machado⁶ (2014), o corredor bucal pode ser classificado de três formas: amplos, os quais geralmente são acompanhados por arcos dentais maxilares estreitos; intermediários, acompanhados por arcos médios e estreitos ou inexistentes, associados a arcos dentais bastante amplos (Figuras 11A, 11B, 11C).

A presença do espaço negativo lateral pode ser considerada um pré-requisito para a estética dentofacial e proporciona profundidade ao sorriso¹³. Sendo assim, um corredor bucal intermediário é considerado ideal na estética do sorriso⁶.

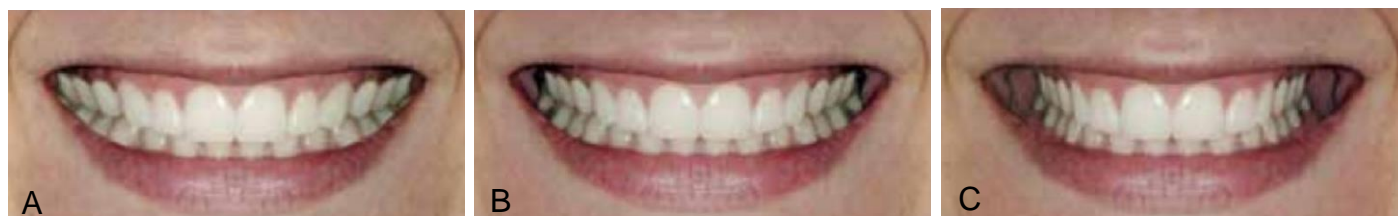

Figura 11 – Diferentes tipos de corredor bucal: 11A – amplo; 11B – intermediário; 11C – estreito (Nascimento et al., 2012)⁹.

3.3.3.5. Ameias incisal e cervical

O padrão de silhueta criado pelos limites e separações entre os dentes anterossuperiores contra o fundo escuro da boca ajuda a definir um sorriso harmônico e estético²⁶. Esses espaços entre os limites dos dentes, conhecidos como ameias, possuem forma triangular e estão localizados entre os ângulos incisais, abaixo da relação de contato dos dentes anteriores¹³. O ângulo incisal, que tem um formato básico de “v” invertido, possui influência direta no quanto de fundo escuro da boca aparece durante o sorriso⁵.

O tamanho das ameias incisais aumenta progressivamente à medida que os dentes se afastam da linha média. Em outras palavras, o espaço da ameia incisal entre o incisivo lateral e o incisivo central deve ser maior que a ameia incisal entre os incisivos centrais. Já a ameia incisal entre o canino e incisivo lateral deve ser maior que a ameia incisal entre os incisivos lateral e central²⁶.

No tratamento restaurador estético, o conhecimento das ameias incisais permite que o cirurgião-dentista crie ilusões de dentes mais estreitos, largos ou com características retangulares ou arredondadas. Quando o objetivo é estabelecer uma aparência mais larga dos dentes, com formato retangular e característica vigorosa, as ameias devem ser fechadas e os ângulos incisais mais definidos. Por outro lado, para criar dentes que pareçam mais estreitos e ovais, com características mais delicadas, as ameias devem ser ampliadas e com ângulos incisais arredondados¹³.

Além disso, na direção apical ao ponto de contato interproximal, observa-se a formação da ameia cervical, estrutura que possui relevância na prática odontológica, uma vez que frequentes lesões de cárie e processos inflamatórios se originam nesta área^{5,22}.

Uma ameia cervical ideal é totalmente preenchida por gengiva. Entretanto, geralmente em pacientes que já passaram por terapia periodontal ou recessões gengivais, a ameia pode ficar ampliada e formar um triângulo interdental escuro, gerando prejuízo estético^{5,22} (Figura 12).

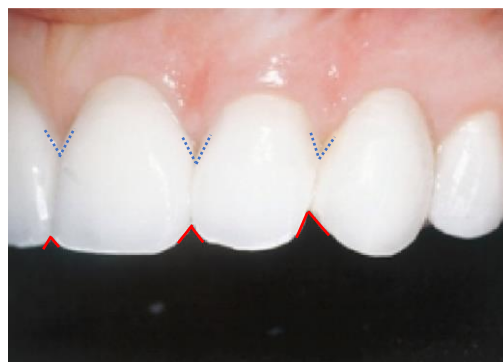

Figura 12 – Ameias cervicais totalmente preenchidas por gengiva (indicadas em azul) e ameias incisais (indicadas em vermelho) que aumentam progressivamente a partir da linha média (Morley e Eubank, 2001)²⁶.

3.4. MICROESTÉTICA

A microestética compreende os detalhes que compõem a aparência estética do dente em sua individualidade⁵. Em outras palavras, a microestética proporciona naturalidade, fazendo com que os dentes restaurados se pareçam verdadeiramente com dentes²⁶. Dentre os aspectos de microestética pode-se destacar a anatomia dental, tamanho e forma, a textura, a cor e suas propriedades ópticas, como a opalescência e a fluorescência⁵.

3.4.1. Anatomia dental

A anatomia dos elementos dentários de importância estética deve ser apreciada no âmbito de sua relação com as estruturas adjacentes, principalmente a gengiva e os lábios²². O objetivo deste tópico não se refere ao detalhamento de

toda anatomia dental, mas sim ressaltar alguns aspectos relevantes na reabilitação estética.

Indispensável na estética facial e na emissão de sons, o incisivo central superior possui algumas peculiaridades anatômicas³⁸. Sua face vestibular é menos convexa do que a do incisivo lateral superior ou a do canino superior. Esta particularidade, confere ao incisivo central a aparência quadrada ou retangular. Além disso, apresenta dois sulcos rasos verticais, consequência da fusão dos lobos de desenvolvimento³⁹.

Nos incisivos centrais recém-erupcionados, a borda incisal apresenta um aspecto serrilhado, pela presença de três mamelões, comumente chamados “flor-de-lis”. Existe um gradual desaparecimento desta saliência ao passar do tempo, devido aos desgastes fisiológicos^{38,40}.

A borda incisal dos incisivos centrais apresenta ângulo mesioincisal mais agudo, enquanto o ângulo distoincisal se apresenta mais obtuso, ou arredondado³⁸. Sua área de contato distal situa-se entre os terços médio e incisal, enquanto, a área de contato mesial situa-se bem próxima ao ângulo mesioincisal^{7,38}.

O incisivo lateral superior apresenta muitas variações quanto a sua forma, mais do que qualquer outro dente. Algumas variações são consideradas anomalias do desenvolvimento, como são os casos de dentes conóides³⁹. A coroa deste dente é mais convexa no sentido mesiodistal e possui ângulos incisais mais arredondados, principalmente o distoincisal³⁸.

Por fim, o canino superior possui uma forma robusta e se difere dos incisivos por ter uma coroa pentagonal e não quadrangular. Possui em sua convexa face vestibular uma elevação longitudinal até a ponta de cúspide, separando a porção distal, que é mais longa, da mesial, que, por sua vez, é mais curta. Quando vista por incisal, a face vestibular possui assimetria própria dos caninos: metade mesial mais convexa, mais proeminente e mais projetada para vestibular do que a metade distal³⁸. O canino superior parece ser um ajustador na transição dos dentes anteriores para os posteriores no arco dentário³⁹.

3.4.2. Tamanho e forma

O conhecimento das larguras e alturas médias das coroas dos dentes anteriores é importante na elaboração do planejamento estético restaurador. A

partir desses elementos quantitativos, o cirurgião dentista pode detectar desarmonias estéticas e alcançar um bom resultado final¹³.

Com relação à dimensão média de largura da coroa do incisivo superior, quanto ao sexo, é maior nos homens que nas mulheres; quanto a raça, maior nos negros em relação aos brancos. Dentes mais largos e retangulares transmitem a ideia de força e masculinidade, enquanto dentes mais estreitos e arredondados, a sensação de delicadeza e feminilidade¹³.

No planejamento restaurador estético, é importante que o cirurgião-dentista respeite a proporção estética do dente, a qual pode ser definida a partir da divisão da sua largura por seu comprimento^{5,13}. Para o incisivo central, uma proporção de 75% a 85% é considerada esteticamente aceitável. Valores mais próximos à 75% apresentarão incisivos centrais mais longos, sendo estes mais aceitos pelo sexo feminino. Já para valores próximos a 85%, os incisivos centrais se apresentarão mais largos e, portanto, mais aceitos pelo sexo masculino⁶. Normalmente, incisivos laterais apresentam proporção de altura X largura em torno de 60% a 65%⁵.

A forma do dente é um aspecto importante da microestética e tem influência decisiva no tratamento reabilitador estético, uma vez que pequenas alterações relacionadas a outros fatores como, cor e textura superficial, podem até passar despercebidas, enquanto alterações de forma, em geral, são mais facilmente observadas⁵.

A morfologia dos dentes anterossuperiores possui três formas básicas: retangular, com linhas externas quase paralelas; ovóide, com linhas externas arredondadas, convergência para cervical e incisal, além de ângulos incisais discretos; e triangular, com linhas externas convergentes para cervical e com ângulos incisais pronunciados^{5,41} (Figuras 13A, 13B e 13C)

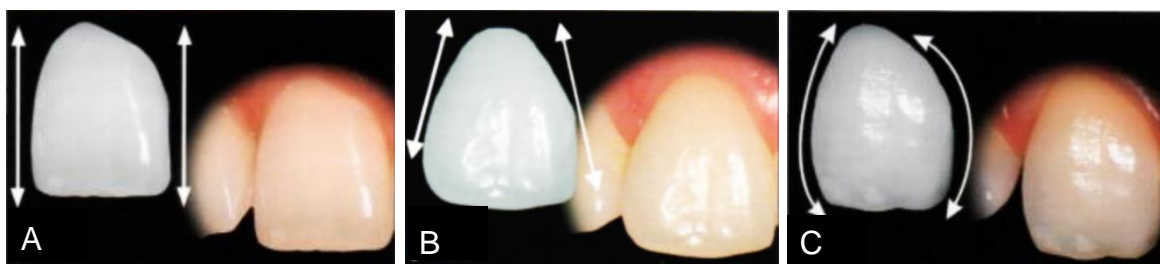


Figura 13 – Formas básicas dos dentes: 13A – retangular; 13B – triangular; 13C – ovoide (Conceição, 2018)⁵.

Goldstein²¹ (2018) afirma que não há relação direta entre a forma da face e a forma dos dentes e considera outros aspectos que compõem uma análise estética para estabelecer a forma final de dentes a serem restaurados. Entretanto, de acordo com Williams⁴² (1914), o formato da face do indivíduo possui certa semelhança com o próprio formato dos dentes. Sendo assim, faces quadradas são dignas de dentes quadrados e faces ovoides são dignas de dentes ovoides. Apesar do estudo ter sido realizado há bastante tempo, a teoria proposta nesta pesquisa ainda é atual e a mais utilizada para a escolha de dentes artificiais pelas companhias de fornecimento dental⁴¹.

Souza et al.⁴³ (1997) citado por Mondelli¹³ (2018) realizaram uma análise comparativa da forma do contorno vestibular do incisivo central superior com a forma do rosto. Em uma amostra composta de 37 pacientes, variando entre 20 e 25 anos, houve 70,2% de coincidência entre a forma do rosto e o formato dos dentes.

É preciso considerar as variabilidades individuais de cada paciente para realizar um planejamento estético, como sexo, idade e personalidade²⁷. Contudo, um estudo realizado por Hussain et al.⁴¹ (2015) comprovou que os conceitos tradicionais sobre o formato dos dentes e relacionados ao estereótipo de gênero seguem presentes até os dias atuais. Sendo assim, os autores da pesquisa constataram que dentes ovoides são considerados mais estéticos em mulheres.

3.4.3. Textura superficial

A textura superficial pode ser definida como o aspecto de uma superfície e se relaciona diretamente com o sentido da visão¹³. Esse princípio, portanto, não é apenas tátil, mas sim avaliado opticamente através da quantidade de luz que é refletida ou defletida, de modo que a superfície dentária pode ser facilmente distinguida como lisa ou áspera²².

Pequenas manchas, porosidades e relevos anatômicos, como sulcos, lóbulos e periquimácias são os principais aspectos que caracterizam a textura. Essas características presentes na superfície dos dentes são mais acentuadas em dentes de pacientes jovens. Ao passo que, com o passar do tempo, devido aos desgastes fisiológicos, os dentes podem apresentar diminuição ou praticamente ausência da textura superficial^{5,13}.

A textura tem uma relação direta com a cor, de modo que um dente com maior riqueza de detalhes superficiais proporciona maior reflexão de luz em diferentes direções e, conseqüentemente, parece mais claro⁵. Entretanto, é importante reproduzir corretamente essas características relacionadas a textura dental, com o objetivo de alcançar um dente com aspecto mais natural, uma vez que o excesso de brilho, ranhuras e linhas pode não promover um resultado estético esperado²² (Figura 14).

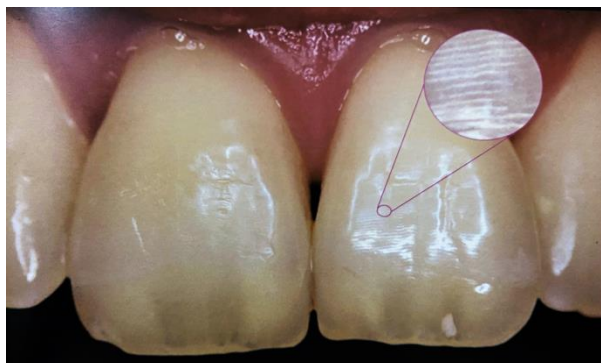

Figura 14 – Superfície texturizada do esmalte caracterizada pelas periquimácias e sulcos de desenvolvimento (Vieira et al., 2016)⁴⁰.

3.4.4. Cor

Um dos fatores estéticos mais importantes no sorriso é a cor, podendo ser percebida e representada através de três dimensões: matiz, croma e valor^{13, 27}. Além disso, para a seleção da cor na odontologia, é importante compreender que a cor do dente possui relação com o esmalte, dentina, polpa e tecido gengival⁵.

Pode-se dizer que o matiz é a qualidade que distingue uma família de cor da outra, ou seja, é o “nome” da cor: vermelho, azul, verde e amarelo^{44,45}. Na Odontologia, o matiz é representado por A (vermelho-marrom), B (laranja-amarelo), C (verde-cinza) ou D (vermelho-cinza) na escala Vita Classic de cores, comumente utilizada^{5,45}. Nos dentes naturais, as variações de matiz são bastante restritas, oscilando entre poucos tons de amarelo e laranja, além de eventuais detalhes azulados e acinzentados na região incisal⁴⁴.

O croma descreve a saturação, intensidade ou força de um determinado matiz, diferenciando tons⁴⁴. Os dentes de um mesmo indivíduo possuem um

padrão de matiz. A partir do incisivo central para o canino, o matiz sofre um aumento do croma e diminui ligeiramente nos pré-molares⁴⁰. Se um corante de cor azul, por exemplo, for adicionado a um copo de água e o mesmo corante for adicionado várias vezes, a intensidade aumenta, mas a cor ou matiz permanece igual. À medida que mais corante é adicionado, a mistura fica mais escura. Portanto, o aumento do croma tem uma mudança correspondente no valor, o que significa que croma e valor são inversamente proporcionais⁴⁵.

Por sua vez, valor é a luminosidade da cor, a característica que distingue cores claras de cores escuras⁴⁴. Em outras palavras, o valor define quanto um dente se aproxima do preto (baixo valor) ou do branco (alto valor)⁵. Uma maneira simples de observar a escala de valor é através de imagens em escala de cinza, nas quais se elimina a influência do matiz e do croma⁴⁴.

Em essência, a dentina é geralmente caracterizada por baixa translucidez e alta saturação, sendo a principal responsável pelo matiz e croma básicos do dente. O esmalte, por sua vez, é altamente translúcido e pouco saturado, que atua como um filtro que permite a visualização da cor dentinária. O esmalte é o principal responsável pelo valor dos dentes naturais.

Quadro 1 – Relação dos terços dentais com os componentes envolvidos na cor do dente

	Dentina	Esmalte	Croma	Valor	Translucidez
Terço cervical	Espessa	Delgado	Alto	Intermediário	Baixa
Terço médio	Espessa	Espesso	Alto	Alto	Baixa
Terço incisal	Delgada	Espesso	Baixo	Baixo	Alta

(Baratieri, 2014)⁴⁴.

“A sobreposição de diferentes espessuras de esmalte e dentina ao longo da coroa, resulta em um aspecto policromático que, se por um lado dificulta e torna altamente desafiadora a emulação dos efeitos de cor nas restaurações, por outro lado confere aos elementos dentais uma beleza ímpar”⁴⁴.

O envelhecimento afeta o corpo humano como um todo e a cor do dente não é uma exceção. Em pacientes jovens, os dentes aparentam ser mais claros

e translúcidos. Com o avançar da idade, ocorre a formação de dentina secundária e esclerose dos túbulos dentinários. A superfície do esmalte se torna mais fina e erodida. Desta forma, uma dentina mais grossa e escura é evidenciada através de um esmalte mais fino e translúcido, ocasionando o escurecimento dos dentes²⁷.

3.4.5. Propriedades ópticas

3.4.5.1. Translucidez

A translucidez pode ser definida como o fenômeno óptico que ocorre em um material, permitindo a passagem de luz em seu interior. Tal é sua importância, que é considerada como a quarta dimensão da cor^{44,46}.

Basicamente, a dentina é caracterizada por baixa translucidez e alta saturação, sendo a principal responsável pelo matiz e croma dos dentes. Por outro lado, o esmalte é um tecido altamente translúcido e pouco saturado, atuando como o filtro e permitindo a visualização da cor da dentina, sendo este responsável pelo valor dos dentes⁴⁴.

É relevante considerar o papel desempenhado pela translucidez, uma vez que a propriedade translúcida dos materiais estéticos aprimora a harmonização das cores com na interface dente-restauração⁴⁴.

3.4.5.2. Opalescência

A opalescência é o fenômeno no qual um material parece ser de uma cor quando a luz é refletida e de outra cor quando a luz é transmitida através dele⁴⁵.

Os cristais de hidroxiapatita do esmalte dentário permitem a passagem de luz até a dentina e, devido à opalescência, as áreas mais translúcidas apresentam uma coloração azulada sob luz refletida. Por outro lado, as mesmas áreas podem assumir uma coloração alaranjada sob luz transmitida^{44,46}. Com isso, possui a capacidade de funcionar como um filtro e refletir a luz em comprimentos de onda curtos, associados à cor azul, e transmitir os comprimentos de onda longos, associados à cor alaranjada⁴⁶ (Figura 15).

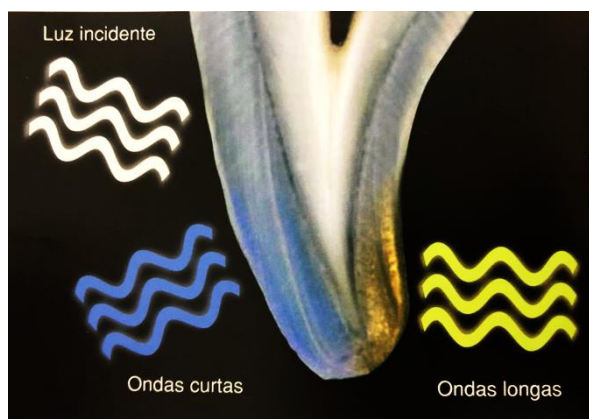


Figura 15 – Opalescência em diferentes áreas do dente (Baratieri, 2014)⁴⁴.

No terço incisal, é possível observar a presença de um halo opaco. Este fenômeno óptico é proveniente da angulação do esmalte na borda e modifica a forma como a luz é refletida e refratada⁴⁴.

Ainda no terço incisal que este efeito óptico é percebido com maior intensidade. Os efeitos da opalescência no esmalte iluminam o dente e dão a impressão óptica de profundidade e vitalidade, características que devem ser idealmente atribuídas para garantir naturalidade às restaurações^{44,45}.

3.4.5.3. Fluorescência

O fenômeno da fluorescência corresponde a absorção de luz por um material e a emissão espontânea da luz em um comprimento de onda maior. Em um dente natural, apesar de ocorrer no esmalte, este fenômeno acomete principalmente a dentina, devido a sua maior quantidade de moléculas orgânicas, fotossensíveis aos raios ultravioletas^{44,45}. A ausência de fluorescência nas restaurações pode trazer comprometimento estético ao expô-las a uma luz artificial, como a luz negra. Dessa forma, é importante que as restaurações apresentem um caráter fluorescente compatível aos dentes naturais, mimetizando o efeito óptico do esmalte e dentina nas mais variadas condições de iluminação⁴⁴.

4. CONSIDERAÇÕES FINAIS

Diante da busca pela estética dentofacial, é importante que o cirurgião-dentista conheça os princípios estéticos e se dedique tecnicamente para se alcançar um sorriso harmônico.

Tendo em vista que os conceitos de estética são subjetivos e pode sofrer variações, é imprescindível estar atento às singularidades dos indivíduos, uma vez que estes apresentam características únicas e diferentes anseios que devem ser analisados com cautela durante o planejamento restaurador.

Os aspectos emocionais e psicológicos estão intimamente envolvidos no tratamento estético, uma vez que existe forte influência do meio que manipula a moda, podendo interferir na forma como cada indivíduo se identifica. Devido a estes fatores, uma comunicação estreita entre o profissional e o paciente é necessária e possibilita um tratamento estético onde a individualidade de cada um seja mantida.

A aplicação de proporções, a dominância dos incisivos centrais e a simetria dentária são elementos-chave em um sorriso estético. Além disso, outros componentes da macro e da microestética, atrelados aos conhecimentos teórico e prático do profissional, conferem um dinamismo à composição e possibilitam um resultado estético satisfatório.

REFERÊNCIAS

1. Abu Arqoub SH, Al-Khateeb SN. Perception of facial profile attractiveness of different antero-posterior and vertical proportions. *Eur J Orthod.* 2011;33(1):103-11.
2. Anderson KM, Behrents RG, McKinney T, Buschang PH. Tooth shape preferences in an esthetic smile. *Am J Orthod Dentofacial Orthop.* 2005;128(4): 458-65.
3. Pithon MM, Nascimento CC, Barbosa GCG, Coqueiro RS. Do dental esthetics have any influence on finding a job? *Am J Orthod Dentofacial Orthop.* 2014;146(4):423-9.
4. Van der Geld P, Oosterveld P, Heck GV, Kuijpers-Jagtman AM. Smile attractiveness: self-perception and influence on personality. *Angle Orthod.* 2007; 77(5):759-65.
5. Conceição EN. Análise Estética do Sorriso e Fundamentos da Cor. In: Conceição EN. *Dentística: Saúde e Estética.* Porto Alegre. Quintessence Editora Ltda. 2018. 42-61.
6. Machado AW. 10 commandments of smile esthetics. *Dental Press J Orthod.* 2014;19(4):136-57.
7. Camara CA. Estética em Ortodontia: seis linhas horizontais do sorriso. *Dental Press J Orthod.* 2010;15(1):118-31.
8. Kokich VO, Kiyak HA, Shapiro PA. Comparing the perception of dentists and lay people to altered dental esthetics. *J Esthet Dent.* 1999;11(6):311-24.

9. Nascimento DC, Santos ER, Machado AW, Bittencourt MAV. Influence of buccal corridor dimension on smile esthetics. *Dental Press J Orthod.* 2012;17(5):145-50.
10. Machado AW, Moon W, Gandini Jr LG. Influence of maxillary incisor edge asymmetries on the perception of smile esthetics among orthodontists and laypersons. *Am J Orthod Dentofacial Orthop.* 2013;143(5):658-64.
11. Levin EI. Dental esthetics and the golden proportion. *J Prosthet Dent.* 1978;40(3):244-52.
12. Santaella L. Introdução aos estudos da estética e da semiótica. In: Santaella L. *Estética e semiótica.* Curitiba: InterSaberes, 2019. 16-37
13. Mondelli J. *Estética e cosmética em clínica integrada restauradora.* 2. ed. São Paulo: Quintessence, 2018.
14. Thompson LA, Malmberg J, Goodell NK, Boring RL. The Distribution of Attention Across a Talker's Face. *Discourse Process.* 2004;38(1):145-68.
15. Lerner RM, Karabenick SA. Physical Attractiveness, Body Attitudes, and Self-concept in Late Adolescents. *J Youth Adolesc.* 1974;3(4):307-16.
16. Olsen JA, Inglehart MR. Malocclusions and perceptions of attractiveness, intelligence, and personality, and behavioral intentions. *Am J Orthod Dentofacial Orthop.* 2011;140(5):669-79.
17. Feng XP, Newton JT, Robinson PG. The impact of dental appearance on perceptions of personal characteristics among Chinese people in the United Kingdom. *Int Dent J.* 2001;51:282-6.
18. Tjan AH, Miller GD, The JG. Some esthetic factors in a smile. *J Prosthet Dent.* 1984;51(1):24-8.
19. Segre M, Ferraz FC. O conceito de saúde. *Rev Saúde Pública.* 1997;31(5):538-42.

20. McLaren EA, Rifkin R. Macroesthetics: Facial and Dentofacial Analysis. J Calif Dent Assoc. 2002;30(11):839-46.
21. Goldstein, R.E. Esthetics in Dentistry. 3a ed. Roboken: Wiley & Sons, Inc., 2018.
22. Rufenacht CR. Fundamentals of esthetics. Chicago: Quintessence; 1990.
23. Lombardi RE. The principles of visual perception and their clinical application to denture esthetics. J Prosthet Dent. 1973;29(4):358-82.
24. Cunha LF, Gonzaga CC, Saab R, Mushashe AM, Correr GM. Rehabilitation of the dominance of maxillary central incisors with refractory porcelain veneers requiring minimal tooth preparation. Quintessence Int. 2015;46(10):837-41.
25. Pagani C, Bottino MC. Proporção Áurea e a Odontologia Estética. J Bras Dent Estet. 2003,2(5):80-5.
26. Morley J, Eubank J. Macro esthetic elements of smile design. J Am Dent Assoc. 2001;132(1):39-45.
27. Naini, FB. Estética Facial: Conceitos e Diagnósticos Clínicos.1. ed., Rio de Janeiro: Elsevier, 2014.
28. Miller EL, Bodden WR Jr, Jamison HC. A study of the relationship of the dental midline to the facial median line. J Prosthet Dent. 1979;41(6):657-60.
29. Khan M, Kazmi SMR, Khan FR, Samejo I. Analys of different characteristics of smile. BDJ Open. 2020;6(6):1-5.
30. Tosun H, Kaya B. Effect of maxillary incisor, lower lip, and gingival display relationship on smile attractiveness. Am J Orthod Dentofacial Orthop. 2020;157(3):340-7.
31. Matthews TG. The anatomy of a smile. J Prosthet Dent. 1978;39(2):128-34.

32. Suguino R, Ramos AL, Terada HH, Furquim LZ, Maeda L. Análise facial. Rev Dent Press Ortodon Ortop Maxilar. 1996;1(1):86-107.
33. Sarver DM, Yanosky M. Principles of cosmetic dentistry in orthodontics: Part 2. Soft tissue laser technology and cosmetic gingival contouring. Am J Orthod Dentofacial Orthop. 2001;127(2):127-85
34. Feu D, Andrade FB, Nascimento APC, Miguel JAM, Gomes AA, Capelli J Jr. Perception of changes in the gingival plane affecting smile aesthetics. Dental Press J Orthod. 2011;16(1):68-74.
35. Peck S, Peck L, Kataja M. The gingival smile line. Angle Orthod. 1992;62(2):91-100.
36. Senise IR, Marson FC, Progiante PS, Silva CO. O uso de toxina botulínica como alternativa para o tratamento do sorriso gengival causado pela hiperatividade do lábio superior. UNINGÁ Rev. 2015;23(3):104-10.
37. Chiche G, Pinault A. Artistic and Scientific Principles Applied to Esthetic Dentistry. In: Chiche G, Pinault A. Esthetics of anterior fixed prosthodontics. Chicago: Quintessence; 1994.
38. Madeira MC, Rizzolo RJC. Anatomia do Dente. 8. ed. São Paulo: Sarvier, 2016.
39. Nelson SJ, Ash MM Jr. Wheeler, Anatomia Dental, Fisiologia e Oclusão. Rio de Janeiro:Elsevier, 2012.
40. Vieira GVV, et al. Atlas de Anatomia de Dentes Permanentes: Coroa Dental. 2. ed. São Paulo:Santos, 2016.
41. Hussain A, Louca C, Leung AI, Sharma P. The influence of varying maxillary incisor shape on perceived smile aesthetics. J Dent. 2015;50:12-20.
42. Williams JL. A new classification of human teeth with special reference to a new system of artificial teeth. Dental Cosmos. 1914;52:627–628

43. Souza JCF, Tamaki T, Tamaki ST. Estudo comparativo da forma do contorno vestibular do incisivo central superior com a forma do rosto. Rev Pos Grad FOU SP. 1997;4:14-20.

44. Baratieri LN, et al. Luz, Cor e Caracterização de Restaurações. In: Baratieri LN, et al. Odontologia restauradora: fundamentos e técnicas, volume 1. São Paulo:Santos, 2014, 135-152.

45. Sikri VK. Color: Implications in Dentistry. J Conserv Dent. 2010;13(4):249-55.

46. Salgado VE, Cavalcante LMA, Schneider LFJ. Fundamentals of optical properties applied to clinical dentistry. Rev APCD Estet. 2015;01(4):368-77.

ANEXO A – Normas da Revista de Odontologia da Bahiana

Diretrizes para Autores

INSTRUÇÕES GERAIS

1. O manuscrito deverá ser escrito em idioma português, de forma clara, concisa e objetiva.
2. O texto deverá ter composição eletrônica no programa Word for Windows (extensão doc.), usando-se fonte Arial, tamanho 12, folha tamanho A4, espaço 1,5 e margens laterais direita e esquerda de 3 cm e superior e inferior de 2 cm, perfazendo um máximo de 15 páginas, excluindo referências, tabelas e figuras.
3. O número de tabelas e figuras não deve exceder o total de seis (exemplo: duas tabelas e quatro figuras).
4. As unidades de medida devem seguir o Sistema Internacional de Medidas.
5. Todas as abreviaturas devem ser escritas por extenso na primeira citação.
6. Na primeira citação de marcas comerciais deve-se escrever o nome do fabricante e o local de fabricação entre parênteses (cidade, estado, país).

ESTRUTURA DO MANUSCRITO

1. Página de rosto
 - 1.1 Título: escrito no idioma português e inglês.
 - 1.2 Autor(es): Nome completo, titulação, atividade principal (professor assistente, adjunto, titular; estudante de graduação, pós-graduação, especialização), afiliação (instituição de origem ou clínica particular, departamento, cidade, estado e país) e e-mail. O limite do número de autores é seis, exceto em casos de estudo multicêntrico ou similar.
 - 1.3 Autor para correspondência: nome, endereço postal e eletrônico (e-mail) e telefone.
 - 1.4 Conflito de interesses: Caso exista alguma relação entre os autores e qualquer entidade pública ou privada que possa gerar conflito de interesses, esta possibilidade deve ser informada.

Observação: A página de rosto será removida do arquivo enviado aos avaliadores.

2. Resumo estruturado e palavras-chave (nos idiomas português e inglês)

- 2.1 Resumo: mínimo de 200 palavras e máximo de 250 palavras, em idioma português e inglês (Abstract).

O resumo deve ser estruturado nas seguintes divisões:

- Artigo original: Objetivo, Metodologia, Resultados e Conclusão (No Abstract: Purpose, Methods, Results, Conclusions).
- Relato de caso: Objetivo, Descrição do caso, Conclusão (No Abstract: Purpose, Case description, Conclusions).
- Revisão de literatura: a forma estruturada do artigo original pode ser seguida, mas não é obrigatória.

- 2.2 Palavras-chave (em inglês: Key words): máximo de seis palavras-chave, preferentemente da lista de Descritores em Ciências da Saúde (DeCS) ou do Index Medicus.

3. Texto

3.1 Artigo original de pesquisa: deve apresentar as seguintes divisões: Introdução, Metodologia (ou Casuística), Resultados, Discussão e Conclusão.

- Introdução: deve ser objetiva e apresentar o problema, justificar o trabalho e fornecer dados da literatura pertinentes ao estudo. Ao final deve apresentar o(s) objetivo(s) e/ou hipótese(s) do trabalho.

- Metodologia (ou Casuística): deve descrever em seqüência lógica a população/amostra ou espécimes, as variáveis e os procedimentos do estudo com detalhamento suficiente para sua replicação. Métodos já publicados e consagrados na literatura devem ser brevemente descritos e a referência original deve ser citada. Caso o estudo tenha análise estatística, esta deve ser descrita ao final da seção.

Todo trabalho de pesquisa que envolva estudo com seres humanos deverá citar no início desta seção que o protocolo de pesquisa foi aprovado pela comissão de ética da instituição de acordo com os requisitos nacionais e internacionais, como a Declaração de Helsinki.

O número de registro do projeto de pesquisa na Plataforma Brasil/Ministério da Saúde ou o documento de aprovação de Comissão de Ética equivalente internacionalmente deve ser enviado (CAAE) como arquivo suplementar na submissão on-line (obrigatório). Trabalhos com animais devem ter sido conduzidos de acordo com recomendações éticas para experimentação em animais com aprovação de uma comissão de pesquisa apropriada e o documento pertinente deve ser enviado como arquivo suplementar.

- Resultados: devem ser escritos no texto de forma direta, sem interpretação subjetiva. Os resultados apresentados em tabelas e figuras não devem ser repetidos no texto.

- Discussão: deve apresentar a interpretação dos resultados e o contraste com a literatura, o relato de inconsistências e limitações e sugestões para futuros estudos, bem como a aplicação prática e/ou relevância dos resultados. As inferências, deduções e conclusões devem ser limitadas aos achados do estudo (generalização conservadora).

- Conclusões: devem ser apoiadas pelos objetivos e resultados.

3.2 Relatos de caso: Devem ser divididos em: Introdução, Descrição do(s) Caso(s) e Discussão.

4. Agradecimentos: Devem ser breves e objetivos, a pessoas ou instituições que contribuíram significativamente para o estudo, mas que não tenham preenchido os critérios de autoria. O apoio financeiro de organização de apoio de fomento e o número do processo devem ser mencionados nesta seção. Pode ser mencionada a apresentação do trabalho em eventos científicos.

5. Referências: Deverão respeitar as normas do International Committee of Medical Journals Editors (Vancouver Group), disponível no seguinte endereço eletrônico: http://www.nlm.nih.gov/bsd/uniform_requirements.html.

a. As referências devem ser numeradas por ordem de aparecimento no texto e citadas entre parênteses: (1), (3,5,8), (10-15).

b. Em citações diretas no texto, para artigos com dois autores citam-se os dois nomes. Ex: "De acordo com Santos e Silva (1)...". Para artigos com três ou mais autores, cita-se o primeiro autor seguido de "et al.". Ex: "Silva et al. (2) observaram...".

c. Citar, no máximo, 25 referências para artigos de pesquisa, 15 para relato de caso e 50 para revisão de literatura.

d. A lista de referências deve ser escrita em espaço 1,5, em sequência numérica. A referência deverá ser completa, incluindo o nome de todos os autores (até seis), seguido de "et al."

e. As abreviaturas dos títulos dos periódicos internacionais citados deverão estar de acordo com o Index Medicus/ MEDLINE e para os títulos nacionais com LILACS e BBO.

f. O estilo e pontuação das referências devem seguir o formato indicado abaixo

Artigos em periódicos:

Wenzel A, Fejerskov O. Validity of diagnosis of questionable caries lesions in occlusal surfaces of extracted third molars. *Caries Res* 1992;26:188-93.

Artigo em periódicos em meio eletrônico:

Baljoon M, Natto S, Bergstrom J. Long-term effect of smoking on vertical periodontal bone loss. *J Clin Periodontol* [serial on the Internet]. 2005 Jul [cited 2006 June 12];32:789-97. Available from: <http://www.blackwell-synergy.com/doi/abs/10.1111/j.1600-051X.2005.00765.x>

Livro:

Paiva JG, Antoniazzi JH. *Endodontia: bases para a prática clínica*. 2.ed. São Paulo: Artes Médicas; 1988.

Capítulo de Livro:

Basbaum AI, Jessel TM, The perception of pain. In: Kandel ER, Schwartz JH, Jessel TM. *Principles of neural science*. New York: McGraw Hill; 2000. p. 472-91.

Dissertações e Teses:

Polido WD. *A avaliação das alterações ósseas ao redor de implantes dentários durante o período de osseointegração através da radiografia digital direta [tese]*. Porto Alegre (RS): Faculdade de Odontologia, Pontifícia Universidade Católica do Rio Grande do Sul; 1997.

Documento eletrônico:

Ueki N, Higashino K, Ortiz-Hidalgo CM. *Histopathology* [monograph online]. Houston: Addison Books; 1998. [Acesso em 2001 jan. 27]. Disponível em <http://www.list.com/dentistry>.

Observações: A exatidão das citações e referências é de responsabilidade dos autores. Não incluir resumos (abstracts), comunicações pessoais e materiais bibliográficos sem data de publicação na lista de referências.

6. Tabelas: As tabelas devem ser construídas com o menu "Tabela" do programa Word for Windows, numeradas consecutivamente com algarismos arábicos na ordem de citação no texto (exemplo: Tabela 1, Tabela 2, etc) e inseridas em folhas separadas após a lista de referências. O título deve explicativo e conciso, digitado em espaço 1,5 na parte superior da tabela. Todas as explicações devem ser apresentadas em notas de rodapé, identificadas pelos seguintes símbolos, nesta seqüência: *,†, ‡, §, ||, **,††,‡‡. Não sublinhar ou desenhar linhas dentro das tabelas, nem usar espaços para separar colunas. O desvio-padrão deve ser expresso entre parênteses.

7. Figuras: As ilustrações (fotografias, gráficos, desenhos, quadros, etc) serão consideradas como figuras. Devem ser limitadas ao mínimo indispensáveis e numeradas consecutivamente em algarismos arábicos segundo a ordem em que são citadas no texto (exemplo: Figura 1, Figura 2, etc). As figuras

deverão ser inseridas ao final do manuscrito, após a lista das legendas correspondentes digitadas em uma página única. Todas as explicações devem ser apresentadas nas legendas, inclusive as abreviaturas existentes na figura.

a. As fotografias e imagens digitalizadas deverão ser coloridas, em formato tif, gif ou jpg, com resolução mínima de 300dpi e 8 cm de largura.

b. Letras e marcas de identificação devem ser claras e definidas. Áreas críticas de radiografias e microfotografias devem estar isoladas e/ou demarcadas. Microfotografias devem apresentar escalas internas e setas que contrastem com o fundo.

c. Partes separadas de uma mesma figura devem ser legendadas com A, B, C, etc. Figuras simples e grupos de figuras não devem exceder, respectivamente, 8 cm e 16 cm de largura.

d. As fotografias clínicas não devem permitir a identificação do paciente. Caso exista a possibilidade de identificação, é obrigatório o envio de documento escrito fornecendo consentimento livre e esclarecido para a publicação.

e. Figuras reproduzidas de outras fontes já publicadas devem indicar esta condição na legenda, e devem ser acompanhadas por uma carta de permissão do detentor dos direitos.

f. OS CASOS OMISSOS OU ESPECIAIS SERÃO RESOLVIDOS PELO CORPO EDITORIAL

ANEXO B – Artigos Referenciados

Os artigos referenciados foram enviados por e-mail.